ISSN 1512-7419

BILTEN

LJEKARSKE KOMORE

GODINA XV, BROJ 20
OKTOBAR/LISTOPAD, 2015

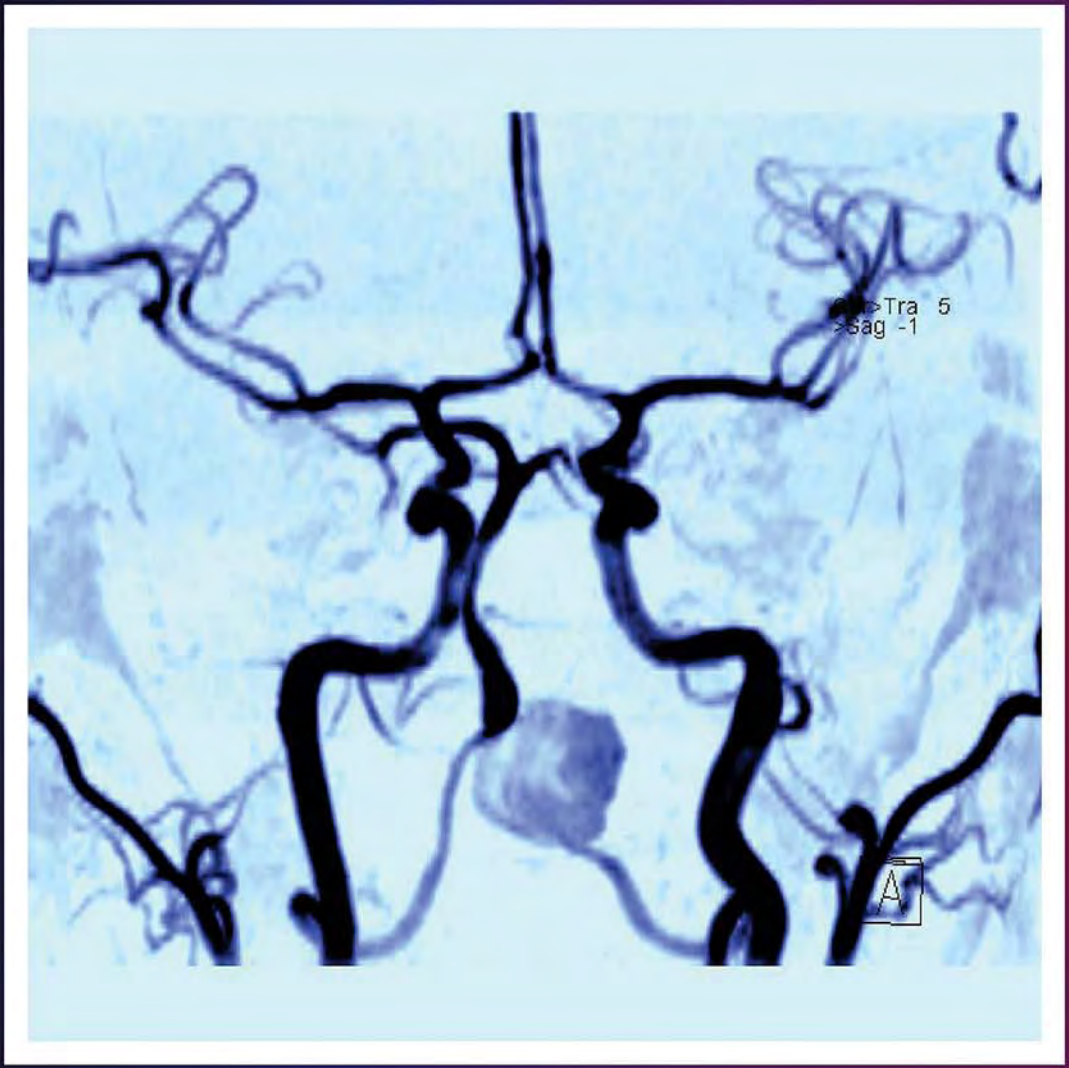

GLASILO LJEKARSKE KOMORE
ZENIČKO - DOBOJSKOG KANTONA

impresum

Glavni urednik

Hakija Bečulić

Predsjednik Ljekarske komore

Prim.Dr. Tarik Kapidžić

Redakcioni odbor

E. Ljevaković,
S. Hundur,
A. Bureković,
Z. Smajlagić,
N. Škaljo,
M. Hodžić,
K. Huseinović,
A. Brčić,
A. Mulasmajić,
H. Muhić

Sekretar časopisa
Tatjana Žilo

BILTEN LJEKARSKE KOMORE
ZENIČKO – DOBOJSKOG KANTONA
Medical Chamber of Zenica – Doboj Canton

Bul.kralja Tvrtka I 4/II,
72 000 ZENICA,
Bosna i Hercegovina
tel/fax: 032 444 270
www.ljkzedo.ba
e-mail: ljkozedo@bih.net.ba

Tiraž: 800 primjeraka

Štampa:
GO Format, Zenica

DTP:
B Panel d.o.o. Zenica, www.bpanel.ba

Uvodna riječ

Poštovane kolegice i kolege,

Čast mi je obratiti vam se ispred uredništva Biltena Ljekarske komore Zeničko-dobojskog Kantona. Pred nama je još jedan broj Biltena sa veoma interesantnim stručnim i naučnim radovima iz različitih oblasti medicine, kao i nove informacije iz oblasti zdravstva našega kantona. Objavljujemo deset kvalitetnih naučnih i stručnih članaka koji će vam, nadam se, pružiti niz kvalitetnih informacija iz različitih oblasti medicine. U ovom broju će, po prvi puta, biti objavljen ekspertni članak pisan na poziv uredništva, a uz odobrenje Izvršnog odbora Ljekarske komore Zeničko-dobojskog Kantona. Naime, članak se tiče svojevrsnog noviteta u neurohirurgiji na našim prostorima, a to je uvođenje endovaskularnog liječenja intrakranijalnih aneurizmi u Univerzitetsko-kliničkom centru Tuzla. Naš cilj je bio da se kolegice i kolege detaljnije upoznaju sa ovim minimalno invazivnim načinom liječenja intrakranijalnih aneurizmi, te da dobiju informacije o dostupnosti ovakvog načina liječenja na našim prostorima. Ideja uredništva je da se u svakom broju Biltena objavi po jedan gostujući članak eksperata iz određenih oblasti medicine sa ciljem upoznavanja članova naše komore, a i šire stručne zajednice, sa određenim novitetima u liječenju i dijagnostici, te njihovoj dostupnosti za naše pacijente.

I u ovom broju, kao i u prethodnom, naučni i stručni članci su recenzirani kako bi se podigao njihov kvalitet, a i dale određene metodološke smjernice u pisanju članaka.

Stoga, moram pohvaliti autore i koautore, koji su jako ozbiljno shvatali recenzije i neočekivano dobro obavili svoj posao finalne pripreme članaka. Još jednom koristim priliku da pozovem kolegice i kolege da u što većem broju pišu i šalju naučne i stručne radove, kako bismo zajedno omogućili prezentaciju vlastitih znanja i rezultata rada, a svakako, i poboljšali kvalitet Biltena.

Glavni urednik

Mr.sci.med. Hakija Bečulić, dr.med.

SADRŽAJ

3 **ENDOVASKULARNO LIJEČENJE INTRAKRANIJALNIH ANEURIZMI**
Mirza Moranjkić, Haris Husejnagić, Dželil Korkut, Mirsad Hodžić, Zlatko Ercegović

12 **KRANIOCEREBRALNE POVREDE KOD DJECE**
Hakija Bečulić, Rasim Skomorac, Aldin Jusić, Alma Mekić-Abazović, Fahrudin Alić, Mirsad Hodžić, Harun Brkić, Senad Dervišević, Lejla Bečulić

25 **IZRAŽENOST STRATEGIJA SUOČAVANJA SA STRESOM I OSOBINE LIČNOSTI KOD DEMINERA ORUŽANIH SNAGA BOSNE I HERCEGOVINE**
Seđad Kahrić, Aldin Goletić, Alma Tanković

28 **KOLIKO DOBRU GLIKEMIJSKU KONTROLU IMAJU OBOLJELI OD DIABETES MELITUSA U ZENICI?**
Larisa Gavran, Salem Alajbegović, Senad Huseinagić, Dijana Štimljanin-Kožo, Davorka Dautbegović

33 **UTICAJ VIBRACIJA NA LJUDSKI ORGANIZAM**
Alma Tanković, Fuada Suljić-Beganović, Mirjana Talajić, Sajma Lutvica, Emina Lutvica, Aldin Goletić

41 **HITNA STANJA U OFTALMOLOGIJI**
Nina Jovanović, Lejla Muhamedagić

46 **PROGRAM NEONATALNOG SKRININGA SLUHA U KANTONALNOJ BOLNICI ZENICA KAO DIO PROGRAMA RANE SLUŠNE DETEKCIJE I INTERVENCIJE**
Nermin Hrnjčić, Haris Hatibović, Amna Goga, Đenad Hodžić, Adnan Kobić, Durmić Sabina, Maja Vukčević

50 **NISKOGRADNI AGRESIVNI KARCINOM DOJKE SA METASTAZAMA U OBA JAJNIKA**
Alma Mekić-Abazović, Hakija Bečulić, Senad Dervišević, Branislava Jakovljević

53 **EKTOPIČNA CERVIKALNA TRUDNOĆA**
Emina Ejubović, Jamal Bader, Alica Ćurić, Ziead Mohssen Ali

55 **GIGANTSKI LIPOM NA LATERALNOJ STRANI VRATA KAO ATIPIČNOM MJESTU**
Goga Amna, Hrnčić Nermin, Hodžić Đenad, Hatibović Haris

58 **IZVJEŠTAJ SA PRVOG BH COCHRANE SIMPOZIJA!**
Mersiha Mahmić-Kaknjo, Kantonalna bolnica Zenica

60 **INFORMACIJE IZ SSS DMIS ZDK**
Husremović Haris

61 **LJEKARSKA/LIJEČNIČKA SAMOUPRAVA I PROFESIONALNA AUTONOMIJA LJEKARA**
Drljević Harun

63 **INFORMACIJE IZ LJEKARSKE KOMORE ZDK - POZIV ZA KANDIDOVANJE TEMA I PREDAVAČA**

Pregledni članak

ENDOVASKULARNO LIJEČENJE INTRAKRANIJALNIH ANEURIZMI

Tretman intrakranijalnih aneurizmi

Mirza Moranjkić[1], Haris Husejnagić[2], Dželil Korkut[1], Mirsad Hodžić[1], Zlatko Ercegović[1]

Sažetak

Intrakranijalne aneurizme predstavljaju lokalna proširenja zida intrakranijalnog krvnog suda. Oko 85% aneurizmi je locirano na arterijama tzv. prednje cirkulacije Willisovog kruga, dok ih je 15-20 % smješteno u vertebrobazilarnom slivu. Mogu biti različite morfologije i oblika. Incijalne teorije su objašnjavale intrakranijalne aneurizme kao kongenitalne malformacije. Međutim, istraživanja su pokazala da dominantnu ulogu u nastanku intrakranijalnih aneurizmi imaju određene stečene promjene u zidovima intrakranijalnih krvnih sudova. Većina aneurizmi se ne manifestira tokom života. Ipak, klinički manifestne aneurizme obično se inicijalno prezentiraju spontanom subarahnoidnom hemoragijom koja ima značajan morbiditet i mortalitet. Postoje dva osnovna modaliteta liječenja intrakranijalnih aneurizmi: klipovanje putem kraniotomije i endovaskularni tretman. Endovaskularno liječenje je postalo dominantan tip liječenja intrakranijalnih aneurizmi sa boljom prognozom, te značajno manjim morbiditetom i mortalitetom u odnosu klasični tip.

Ključne riječi: intrakranijalne aneurizme, endovaskularna okluzija, koiling

Autor za korespodenciju:

Mirza Moranjkić,

Klinika za neurohirurgiju Univerzitetsko-klinički centar Tuzla

Trnovac bb, Tuzla, Bosna i Hercegovina

Telefon: +387 35 303 248; fax: +387 35303 249;

E-mail: mirzamoranjkic@gmail.com

[1]Klinika za neurohirurgiju Univerzitetsko-klinički centar Tuzla; [2]Klinika za radiologiju i nuklearnu medicinu Univerzitetsko-klinički centar Tuzla, Tuzla, Bosna i Hercegovina

Uvod

Intrakranijalne aneurizme predstavljaju lokalna proširenja zida intrakranijalnog krvnog suda. Oko 85% aneurizmi je locirano na arterijama tzv. prednje cirkulacije Willisovog kruga, dok ih je 15-20 % smješteno u vertebrobazilarnom slivu. Oko 15-20% aneurizmi su multiple. Najčešće su locirane na prednjoj komunikantnoj arteriji, na arteriji carotis interni (najčešće na mjestu odvajanja stražnje komunikantne arterije), potom na arteriji cerebri mediji, a znatno rijeđe u vertebrobazilarnom slivu (oko 15%) (Slika 1).

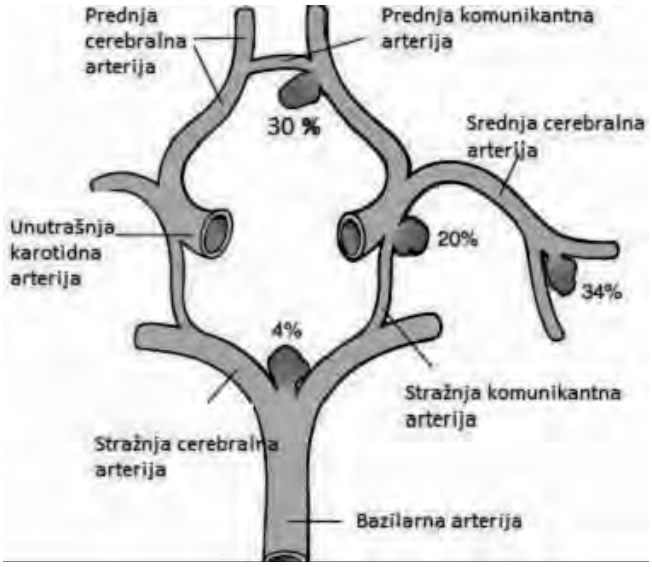

Slika 1. Najčešće lokalizacije cerebralnih aneurizmi.

Prema obliku mogu biti sakularne (vrećaste), fuziformne (vretenaste) i disekantne (raslojeni zidovi arterije). Mogu biti veličine od nekoliko milimetara do nekoliko centimetara (gigantske promjera preko 2,5 cm) (Slika 2).

Slika 2. Tipovi cerebralnih aneurizmi prema obliku

Inicijalne teorije o cerebralanim aneurizmama kao potpuno kongenitalnim lezijama su (nakon izvještaja o nastanku i rupturi aneurizmi kod pacijenata sa urednim angiogramom, rađenim godinama prije rupture) (1-5) potisnute novijim shvatanjim, prema kojima osnovnu ulogu u nastanku aneurizme ima inflamacija zida krvnog suda (1-5), uz genetsku predispoziciju. Tako, noviji podaci sugerišu da razvoj cerebralne aneurizme počinje endotelijalnom disfunkcijom, koja je odgovor na alteracije u protoku i na tzv *„shear stress"* na zid krvnog suda od strane krvne struje (stoga, aneurizme najčešće i nastaju na račvištima krvnih sudova). Kompenzatorni odgovor na ovu endotelijalnu disfunkciju mijenja funkcionalne i morfološke karakterisitke endotela, što u konačnici dovodi do inflamatornog odgovora u zidu krvnog suda. To u konačnici dovodi do remodeliranja ektrascelularnog matriksa sa posljedičnim gubitkom lamine interne, istanjenjem medije i formacijom aneurizme (1-5). Nastavak ove inflamacije dovodi do smanjenje sinteze kolagena, razgradnje ekstracelularnog matriksa i do rupture aneurizme. Ovakvaj patogentski mehanizam se ne odnosi na arterijske disekcije, pseudoaneurizme, mikotičke aneurizme i aneurizme povezane sa arteriovenskim (AV) malformacijama, jer ove lezije nastaju kao posljedica postnatalnog inzulta na biološke i morfološki normalne krvne sudove.

Indikacije za liječenje aneurizmi

Intrakranijalne aneurizme su česta patološka stanja i rezultiraju značajnim morbiditetom. Procijenjena se učestalost intrakranijalnih aneurizmi kreće od 0,2 % do 9 % (6, 7), dok se učestalost angiografski otkrivenih aneurizmi u opštoj populaciji kreće od 0,5 -1% (8). Iako se pacijenti sa intrakranijalnim aneurizmama mogu prezentirati neurološkim deficitom kao posljedica kompresivnog efekta ili tromboembolije, najčešća je klinička prezentacija intrakranijalnih aneurizmi subarahnoidalno krvarenje ili subrahnoidalna hemoragija (SAH). Na subarahnoidalno krvarenje otpada oko 1/3 spontanih intrakranijalnih krvarenja. Učestalost SAH-a je 9-11/1 000 000 stanovnika. Osnovni riziko faktori su: hipertenzija, familijarna sklonost i upotreba duhana (9). Krvarenje iz cerebralnih aneurizmi je u oko 80% slučajeva uzrok subarahnoidalne hemoragije, dok su arteriovenske malformacije uzrok 5% slučajeva SAH-a. SAH uglavnom pogađa osobe srednje životne dobi, sa učestalošću od preko 25.000 slučajeva u SAD godišnje (9). Ako se velika učestalost intrakranijalnih aneurizmi u općoj populaciji uporedi sa relativno niskom učestalošću SAH-a, postaje jasno da samo mali dio intrakranijalnih aneurizmi ruptuira (i izaziva SAH). Ipak, pošto je SAH oboljenje sa značajnim morbiditetom i mortalitetom, intuitivno se doima profilaktičko liječenje slučaj-

no otkrivenih aneurizmi. Sa druge strane, morbiditet i mortalitet kod svih dostupnih formi liječenja aneurizmi (mikrohirurško i endovaskularno) nije zanemariv. Tako su novije studije pokazale (10) da se hirurški morbiditet i mortalitet za neruptuirane aneurizme u velikim serijama kreće oko 15 %. Stoga se postavlja pitanje koje od pacijenata sa slučajno otkrivenih aneurizmama treba liječiti. Odgovor na ovo pitanje su pokušali dati mnogi autori, ali su tek rezultati velike, multicentrične ISUIA *(International study of unruptured intracranial aneurysms)* studije sa dugim periodom praćenja jasno definirali koji su to pacijenti kod kojih je vjerovatnoća rupture aneurizme (i nastanka SAH-a) veća od rizika liječenja (10). Na osnovu rezultata spomenute studije su formirane i aktuelne preporuke za liječenje neruptuiranih aneurizmi, koje preporučuju aktivno liječenje svih neruptuiranih aneurizmi prednje cirkularcije, većih od 7 mm, a za stražnju cirkulaciju ovaj je prag čak i niži (10). Sve aneurizme koje su ruptuirale (i prezentirale se subarahnoidalnim krvarenjem) zahtijevaju aktivno liječenje, u cilju prevencije rerupture. Stopa rerupture aneurizme iznosi oko 4% prvog dana nakon SAH-a, a potom se kreće oko 1 % dnevno.

Liječenje aneurizme ima za cilj isključiti aneurizmu iz cirkulacije i time prevenirati ponovno (ili inicijalno) krvarenje. Načelno, danas postoje dva načina aktivnog liječenja intrakranijalnih aneurizmi: mikrohirurško i endovaskularno. Iako je decenijama mikrohirurško liječenje bilo „zlatni standard", endovaskularno neurohirurško liječenje intrakranijalnih aneurizmi je vezano za pojavu GDC koilova *(Guglielmi detachable coil- Guglielmi odvojiva zavojnica),* početkom 90-tih godina prošlog stoljeća; ovaj događaj je obilježio prekretnicu u razvoju endovaskularne neurohirurgije. Međutim, prava ekspanzija metode endovaskularnog liječenja desila sa nakon objavljivanja rezultata ključne ISAT studije 2002. godine *(International subarachnoid aneurysm trial),* koja je pokazala jasnu redukciju mortaliteta i značajnog morbiditeta 30 dana nakon SAH-a kod pacijenata koji su liječeni endovaskularno, u odnosu na pacijente koji su liječeni mikrohirurškim putem. Danas je endovaskularno liječenje sastavni dio neurovaskularnog programa svih većih neurohirurških centara (uključujući autorovu ustanovu), a trend liječenja kako ruptuiranih, tako i neruptuiranih aneurizmi se u posljednjoj deceniji značajno promjenio u korist endovaskularnog liječenja (11).

Načini endovaskularnog liječenja intrakranijalnih aneurizmi

Iako su inicijalni pokušaji endovaskularnog liječenja intrakranijalnih aneurizmi uglavnom podrazumjevali okluziju matičnog krvnog suda (tzv. dekonstruktivni pristup endovaskulrnaom liječenju), danas se endovaskularno liječenje zasniva gotovo isključivo na okluziji aneurizme i očuvanju patentnosti matičnog krvnog suda (tzv. rekonstuktivni endovasularni pristup). Rekonstruktivni se endovaskularni pristupi mogu podjeliti na:

1. endosakularne, kod kojih je cilj ispuniti aneurizmu embolijskim materijalom, što promovira trombozu aneurizme i
2. endoluminalne, pri čemu cilj nije samo okludirati aneurizmu, nego restauirati defekt zida krvnog suda.

Rani su pokušaji endovaskularnog liječenja bili isključivo endosakularni. Brzo je postalo očito da je selektivnu okluziju aneurizme, uz prezervranje matičnog krvnog suda moguće izvesti plasiranjem okluzivnih balona u aneuzimu. Unatoč mnoštvu serija sa uspješnom okluzijom aneurizme balonima (12-14), ova tehnika, kao i okluzija aneurizme tečnim embolijskim materijalnom su postale brzo zasjenjene i prevaziđene nakon publikacije rezultata endovasularnog liječenja tzv. GDC koilovima (15, 16).

Liječenje aneurizmi koilovima

GDC koilovi su prvi puta u studiji upotrijebljeni 1991. godine, a odobrenje za liječenje „hirurški teško dostupnih" aneurizmi kod ljudi su dobili 1995. godine. Inicijalne indikacije su proširene 2003. godine, nakon objavljivanja rezultata ISAT studije. Ova studija je uključila kohortu pacijenata sa ruptuiranim intrakranijalnim aneurizmama, za koje se smatralo da ih podjednako dobro moguće liječiti i mikrohirurški i endovaskularnim putem, a pacijenti su randomizirani u jednu od dvije skupine – mikrohirurško liječenje ili „koilovanje". Studija je prekinuta prije planiranog roka, jer je rana analiza pokazala niži mortalitet kod pacijenata liječenih endovaskularno (apsolutna redukcija rizika za oko 7%). Iako je stopa rerupture bila nešto veća nakon „koilovanja" (1% nasuprot 2,6 %), mortalitet je unatoč tome bio znatno niži za endovasularno liječenje. Rezultati su ove studije doveli do pojave preporuke od strane Američkog udruženja interventne i terapijske ne-

uroradiologije *(American Society of Interventional and Therapeutic Neuroradiology - ASITN),* da se za svaki slučaj SAH-a razmotri endovaskularno liječenje. Dodatni rezultati dužeg praćenja kohorte pacijenta, koji su objavljeni 2005. godine, potvrdili su ove rezultate (11). Prednosti su GDC koilova u liječenju intrrakranijalnih aneurizmi vezani za nihova 4 svojstva:

1. način „odvajanja“ koila- pošto je koil vezan za posebnu žicu, to omogućava da se mijenja i prilagođava pozicija koila, prije konačnog odvajanja,
2. komplijantnost ili „prilagodljivost“ koila –omogućava liječenje različitih oblika aneurizme,
3. dostupnost širokog dijapazona oblika i veličina i
4. trombogenost koila.

Danas su načešće koilovi dostupni u promjeru od 0, 010’’, a plasiraju se kroz 0, 017’’ mikrokatetere. Od 1991. godine i prvih GDC koilova pojavilo se mnoštvo varijacija, uključujući 2D, 3D i tzv. 360 koilove, te tzv. hibridne koilove, koji inkorporiraju bioaktivne substance (hydrogel) (Slika 3).

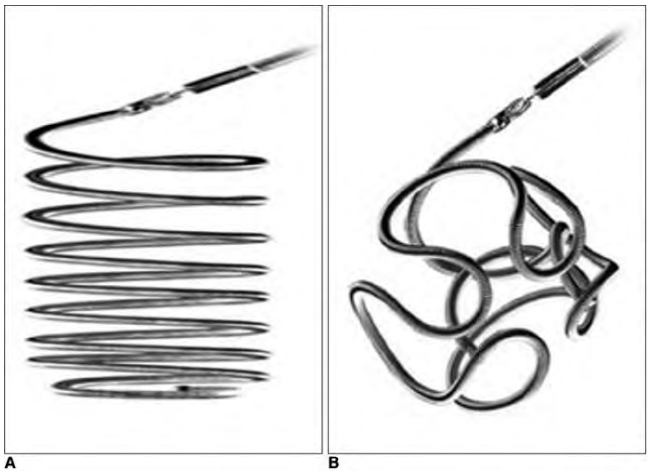

Slika 3. Osnovni dizajn GDC koila

Kod većine koilova, sama zavojnica (koil) je pričvršćen na žicu za plasiranje koila *(delivery wire),* koja je obično 175 cm duga, uz pomoć zone koja služi kao mehanizam za „odvajanje“ koila. Prema konvenciji je utvrđeno da je zona „odvajanja“ koila 3 cm distalno od angiografski vidljivog markera na žici za plasiranje, a kada se ovaj marker poravna sa proksimalnim markerom na mikrokateteru, to osigurava pravilnu poziciju zone za odvajanje izvan mikrokatetera. Kada su na ovaj način koilovi plasirani u aneurizmu, od žice za plasiranje se odvajaju elektrolizom, temperaturnom disolucijom (upotrebom struje 1-2 mA) ili na jedan od nekoliko hidrauličkih načina.

U većini se neurovaskularnih centara liječenje aneurizmi koilovima izvodi u općoj anestezji (uključujući autorovu instituciju), što omogućava bolji kvalitet angiografskih slika, što je posebno bitno pri navigaciji mikrokatetera i mikrožica u slučaju kompleksne intrakranijalne anatomije. Pacijenti obavezno imaju plasiran urinarni kateter i „otvorene“ venske puteve, a prije intervencije plasira se i arterijski kateter u radijalnu arteriju, za invazivno monitoriranje intrakranijalnog pritiska i određivanje vrijednosti ACT-a *(activated clotting time).* Kod pacijenata sa SAH-om često se prje intervencije plasira i centralni venski kateter. Nakon pripreme na ovaj način u preponsku arteriju (obično desnu) se plasira vaskularna „uvodnica“ *(sheat),* najčešće promjera 6 F. Prije početka same intervencije obavezno se načini dijagnostička angiografija radi procjene morfoloških karakteristika aneurizme. Dijagnostička angiografija često uključuje i tzv. 3D rotacionu angiografiju, koja rezultira 3D modelom aneurizme i matičnih krvnih sudova i omogućava da se odredi optimalna projekcija za nastavak liječenja (Slika 4).

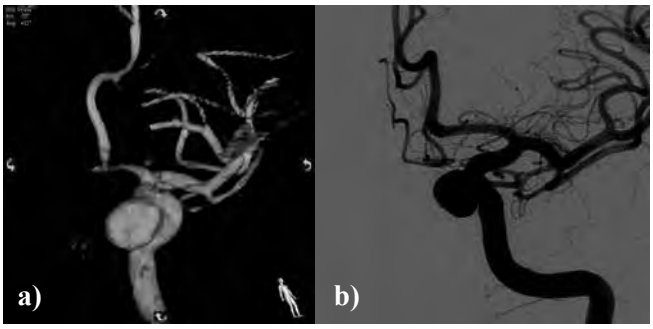

Slika 4. Snimci tzv. 3D rotacione angiografije: (a) u komparaciji sa konvencionalnim angiografskim snimcima, (b) kod pacijentice sa aneurizmom unutrašnje karotidne arterije (Klinika za neurohirurgiju, Unverzitetsko-klinički centar Tuzla)

Parametri koji se evaluiraju prilikom periproceduralne angiografske obrade su:

1. veličina, oblik i orijentacija aneurizme, uključujući korelaciju sa tomografskim snimcima, u smislu prisustva intraaneurizmatskog tromba,
2. veličina vrata aneurizme i omjer vrata i fundusa,
3. veličina i morfologija matičnog krvnog suda,
4. potencijalni kolaterani krvotok i
5. angiografski dokaz postojanja vazospazma ili udruženih anomalija.

Nakon što se na osnovu uvida u konvencionalne angiografske snimke i snimke 3D angiografije odredi optimalna (tzv. „radna pozicija“), u proksimalni krvni sud (za aneurizme prednje cirkulacije distalno u unutrašnju karotidnu arteriju, a za aneurizme vertebrobazilanog sliva u distalnu vertebralnu arteriju) se plasira običo 6 F vodeći kateter *(guide catheter)* (Slika 5). U autorovom centru se preferira Chaperon vodeći kateter od 6 F ili Envoy vodeći kateter istog promjera.

Slika 5. Plasiranje *„guide“* **katetera distalno u karotidnu arteriju (Klinika za neurohirurgiju, Unverzitetsko-klinički centar Tuzla)**

Potom se uz pomoć fluoroskopske slike koja je superimponirana na „mapu“ vaskularnog stabla *(tzv. „roadmap“)* (Slika 6) aneurizma selektivno kateterizira mikrokateterom, koji se u aneurizmu plasira koaksijalno preko odgovarajuće mikrožice.

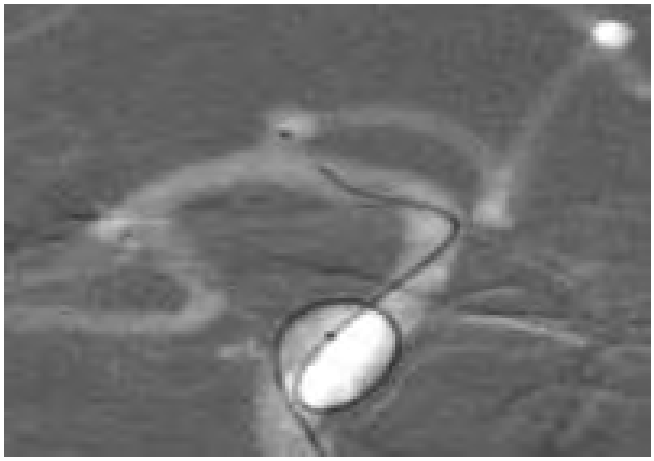

Slika 6. Roadmap tehnika

Potom se u aneurizmu, kroz ranije plasirani mikrokateter, plasiraju koilovi, pri čemu bi prvi koil trebao biti tzv. koil za uramljivanje *(framing coil),* a potom se u aneurizmu plasiraju koilovi koji popunjavaju aneurizmu *(filling coils)* (slika 7).

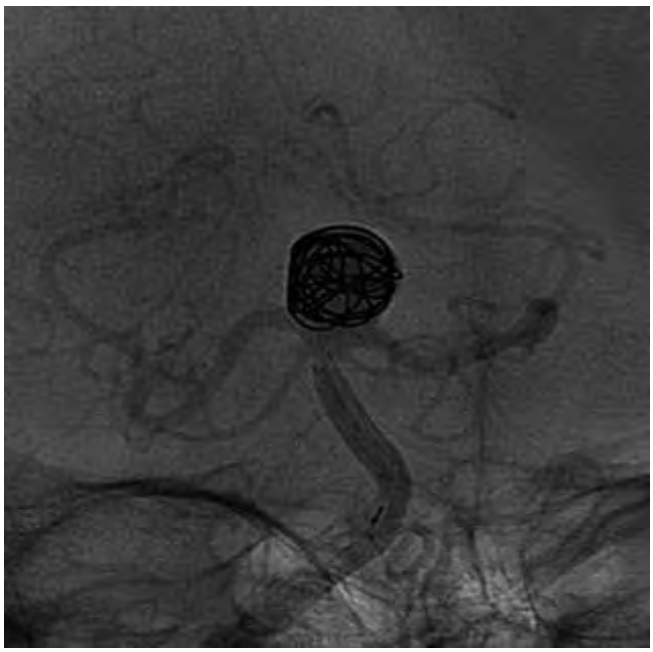

Slika 7. Plasiranje koilova u aneurizmu bazilarne arterije (Klinika za neurohirurgiju, Unverzitetsko-klinički centar Tuzla)

Svaki koil koji je suboptimalno pozicioniran se može repozicionirati, prje odvajanja *(detachment)* od žice za plasiranje (slika 8).

Slika 8. Odvajanje koila od žice za plasiranje

Pozicioniranje svakog koila se prati na fluoroskopskim snimcima, a kada se postigne optimalna pozicija naizmjenična se struja aplicira na proksimalni kraj žice za plasiranje, putem mehanizma koiji zavisi od proizvođača, što rezultira odvajanjem koila od žice, koja se izvlaći iz mikrokatetera, dok koil ostaje plasiran u aneurizmi. Stavovi variraju glede broja i „mase“ koilova koju je potrebno plasirati u aneurizmu za optimalnu okluziju (17). Masa koilova koji su plasirani u aneurizmu dovodi do stagnacije protoka kroz aneu-

rizmu, što promovira trombozu i izolaciju aneurizme iz krvotoka. Dvojbeno je u kojem stupnju sama elektroliza prilikom odvajanja koilova dovodi do pojave tromboze u aneurizmi (18). Pošto su tromboembolijske komplikacije značajan uzrok morbiditeta prilikom endovaskularnog liječenja, u većini centara se u toku procedure promjenjuje antikoagulacijska terapija. Iako protokoli variraju između institucija, obično uključuju punu heparinizaciju pacijenta (uz kontrolu ACT-a), te održavanje potpune heparinizacije 24 sata nakon procedure (u autorovoj instituciji ciljni ACT je 2-3 puta veći od inicijalnog preproceduralnog) .

Tehnike asistiranog koilovanja aneurizmi

Osnovno ograničenje pri koilovanju aneurizmi je veličina vrata aneurizme (posebno u odnosu na veličinu fundusa aneurizme, eng. *Neck-to-dome ratio*), zbog sklonosti koilova da protrudiraju u matičnu krvnu žilu kod aneurizmi širokog vrata, izazivajući tromboembolijske komplikacije (Slika 9).

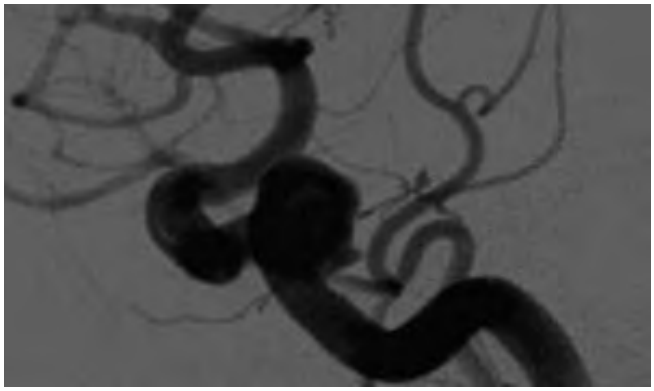

Slika 9. Aneurizma širokog vrata, koja nije pogodna za „jednostavno“ koilovanje (Klinika za neurohirurgiju, Unverzitetsko-klinički centar Tuzla)

Tehnika remodeliranja balonom

Da bi se omogućilo endovasularno liječenje i ovakvih aneurizmi 1992. godine je Moret (19) promovirao tzv. tehniku „remodeliranja balonom“. Ova tehnika podrazumjeva plasiranje i inflaciju komplijantnog balona preko vrata aneurizme za vrijeme plasiranja koilova (Slika 10).

Slika 10. Tehnika remodeliranja balonom

Nakon što se (po završenom plasiranju koilova) načini deflacija balona koilovi ostaju „oblikovani“ prema konturi balona, te se na ovaj način načini „remodeliranje arterijskog zida“. Tehnika je tokom godina poboljšana uvođenjem komplijantnijih balona i boljih koilova, te se danas povremeno upotrebljava kod slučajeva ruptuiranih aneurizmi širokog vrata, da bi se izbjeglo plasiranje dodatnih intrakranijalnih implantata. Shapiro i sur. su 2008. godine objavili rezultate meta-analize u pogledu sigurnosti i efikasnosti upotrebe balona pri endovaskularnom liječenju intrakranijalnih aneurizmi (20). Ovi autori su pokazali da je učestalost tromboembolijskih komplikacija i rupture krvnog suda ne razlikuje kod balon-asistiranog koilovanja i tehnika bez balona.

Stent-asistirano koilovanje

Pojedine aneurizme širokog vrata i displastične aneurizme nije moguće tretirati endovaskularno običnim koilovanjem ili uz pomoć tehnike remodeliranja balonom. Ovakve aneurizme je danas moguće liječiti plasiranjem stenta u matičnu arteriju. Ova forma endovaskularnog liječenja se naziva „stent-asistirano“ koilovanje, a stent u ovoj situaciji služi kao „mreža“ koja spriječava protruziju koilova iz aneurizme u matični krvni sud (Slika 11).

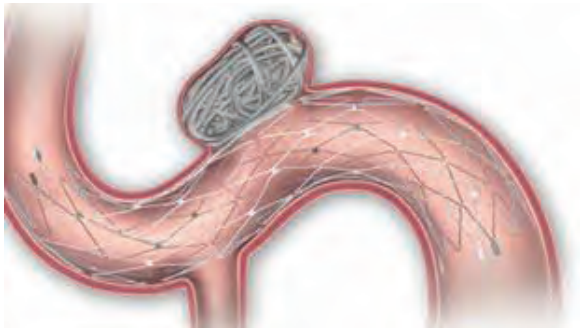

Slika 11. Shematsi prikaz tehnike „stent-asistiranog“ koilovanja aneurizme

Negativne strane ove vrste liječenja su prisutvo stranog materijala u matičnog arteriji, potreba za antiagregacijskom terapijom i nedostatak podataka o dugoročnoj efikasnosti ove vrste liječenja. Postoje naznake da stent predstavlja „konstrukciju“ za epitelizacju na bazi aneurizme. Inicijalno su korišteni koronarni stentovi montirani na balon, ali su oni napušteni zbog otežane navigacije kroz intrakranijalnu vaskulaturu i sklonosti za izaziranje perforacije (rupture) krvnog suda, te su danas samo-šireći stentovi standard. Tri su samo-šireća stenta inicijalno bila prisutna na tržištu: *Neuroform (Boston Scientific Neurovascular), Leo (Balt Extrusion, Montmorency, France), and Enterprise (Codman Neurovascular, Raynham, MA)* (Slika 12).

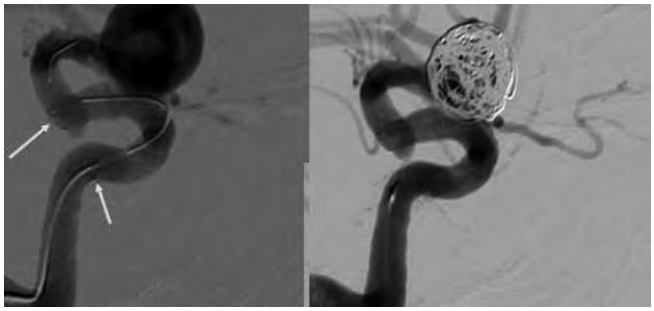

Slika 12. Aneurizma nakon plasiranja Enterprise stenta i naknadnog koilovanja (Klinika za neurohirurgiju, Unverzitetsko-klinički centar Tuzla)

Načelno, postoje tri tehnike „stent-asistiranog“ koilovanja aneurizmi:

1. tehnika „zarobljenog“ mikrokatetera *(Jailling)*- mikrokatater za koilovanje se plasira u aneurizmu, a potom se stent plasira preko vrata aneurizme, pri čemu mikrokateter za koilovanje ostaje „zarobljen“ između stenta i zida krvnog suda
2. kod druge tehnike (tzv. sekvencijalna tehnika)- stent se najprije plasira preko vrata aneurizme, a potom se mikrokateter za koilovanje plasira u aneurizmu kroz „otvore“ ili „ćelije“ stenta. Ovo je preferirani način stent-asistiranog koilovanja u autorovoj instituciji,
3. kod treće tehnike se najprije načini „balon-asistirano koilovanje, a na kraju procedure se u matični krvni sud plasira stent (Slika 13).



Slika 13. Tehnike stent-asistiranog koilovanja

Bez obzira na izbor tehnike, nekoliko osnovnih koraka se podrazumjeva kod tzv. stent-asistiranog koilovanja (Slika 14).

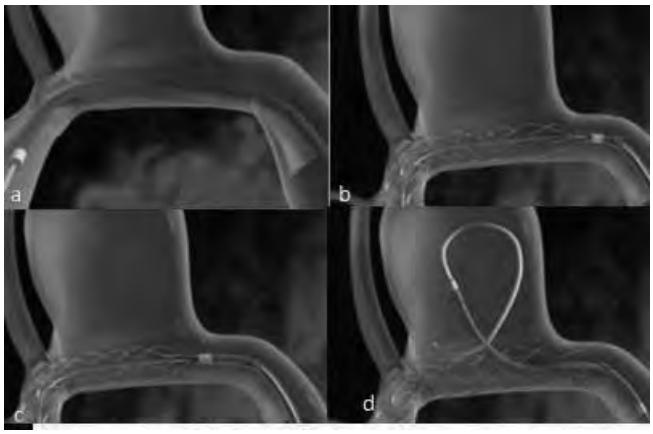

Slika 14. Koraci pri stent-asistiranom koilovanju aneurizmi a) pozicioniranje mikrokatetera za plasiranje stenta distalno od aneurizme, b) i c) „otvaranje“ stenta, d) koilovanje aneurizme

Pošto je stent metalno strano tijelo, te implantacija stenta intrakranijalno može dovesti do tromboembolijskih komplikacija, jako je bitno prije procedure inhibirati agregaciju trombocita antiagregacijskom terapijom. Protokoli variraju među institucijama, a u našoj instituciji se koristi premedikacija Clopidogrel-om (75 mg) i Aspirinom (100 mg), 7 dana prije intervencije. Terapiju bi trebalo modificirati prema rezultatima testova kojima se monitorira efektivnost inhibicije trombocita

(npr. VerifyNow esej). Implantaciju stentova bi trebalno izbjegavati kod pacijenata sa SAH-om, a u slučaju potrebe za implantacjom stenta kod pacijenta sa SAH-om u našoj ustanovi se koristi intraproceduralna terapija eptifibatide-om, a infuzija se lijeka nastavlja i postproceduralno. Više je autora objavilo rezultate stent-asistiranog koilovanja. Higashida i sur. nisu prijavili tehničke poteškoće pri implantaciji stenta (21) sa Enterprise stentom, što je preferirani stent i u našoj ustanovi.

Flow-diverteri u liječenju intrakranijalnih aneurizmi

Nova generacija endovaskularnih uređaja se pojavila posljednjih godina. Ovi se stentovi nazivaju „uređajima za preusmjeravanje protoka“ *(flow-diverter).* Dizajnirani su da aneurizme liječe endoluminalnim, a ne endosakularnim pristupom. Ovi su stentovi dizajnirani da rekonstruiraju matični krvni sud, preusmjeravanjem protoka od lumena aneurizme, bez upotrebe koilova. Ovi uređaji promoviraju formiranje tromba u aneurizmi, promoviranjem staze. Osim toga, ovi stentovi promoviraju endotelizaciju na bazi aneurizme. Jedan je od prvih upotrijebljenih flow-divertera je *Pipline embolisation devise* (PED), tvrtke EV3. Kallmes i sur (22) su ispitali efekte ovog stenta na životinjskom modelu. PED je dobio dozvolu za upotrebu na ljudima u SAD 2011. godine, a sastoji se od 48 upletenih niti kobalt-kroma i platine. Izgledom podsjeća na Wallstent. Još jedan od ranijih fow-divertera je i *Silk* tvrtke Balt, sa dozvolom za upotrebu u Europi. Danas je dostupno još nekoliko uređaja (Slika 15) .

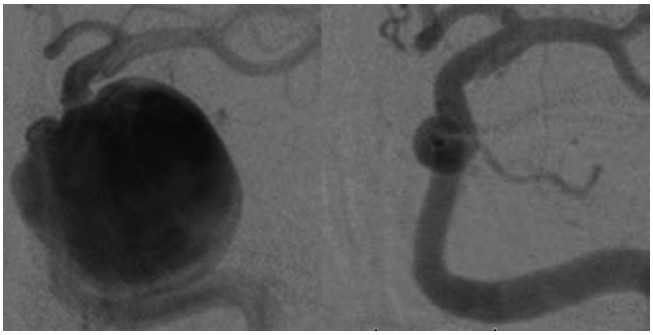

Slika 15. Snimci prije i nakon implantacije flow-divertera za gigantsku aneurizmu (Klinika za neurohirurgiju, Unverzitetsko-klinički centar Tuzla)

Lylyk i sur (23) su objavili rezultate upotrebe flow-divertera za 53 pacijenta. Nije bilo klinički značajnih komplikacija. Nakon 12 mjeseci stopa potpune okluzije aneurizmi je bla 25 %.

Endovaskularno liječenje intrakranijalnih aneurizmi danas predstavlja nezaobilazni i dominantni terapijski modalitet u većini modernih neurovasularnih centara. Tehnike su evoluirale od jednostavnog koilovanja (za aneurizme sa povoljnom morfologijom), preko tehnika koje omogućavaju liječenje progresivno „kompleksijih“ aneurizmi (stent-asistirano koilovanje), do tehnika “preusmjeravanja protoka“, što predstavlja zaokret u paradigmi, od endosakularnog do endoluminalnog pristupa.

Reference

1. Kataoka MT, Asai T, Kinoshita A, Ito M, Kuroda R. Structural fragility and inflammatory response of ruptured cerebral aneurysms: a comparative study between ruptured and unruptured cerebral aneurysms. Stroke 1999;30(7): 1396–1401.
2. Nixon MG, Sumpio BE. The critical role of hemodynamics in the development of cerebral vascular disease: a review. Journal of Neurosurgery 1999;112(6): 1240–53.
3. Tulamo R, Frösen J, Hernesniemi J, Niemelä M. Inflammatory changes in the aneurysm wall: a review. Journal of NeuroInterventional Surgery 2010;2(2): 120–30.
4. Frösen J, Piippo A, Paetau A. Remodeling of saccular cerebral artery aneurysm wall is associated with rupture: histological analysis of 24 unruptured and 42 ruptured cases. Stroke 2004;35(10): 2287–93.
5. Romy M, Werner A, Wildi E. Occurrence of intracranial arterial aneurysms and their rupture, from a series of routine autopsies. Neurochirurgie 1973;19:611-26.
6. Inagawa T, Hirano A. Autopsy study of unruptured incidental intracranial aneurysms. Surg Neurol 1990;34:361–65.
7. McCormick WF, Nofzinger JD. Saccular intracranial aneurysms: an autopsy study. J Neurosurg 1965;22: 155–59.
8. Atkinson JL, Sundt TM Jr., Houser OW et al. Angiographic frequency of anterior circulation intracranial aneurysms. J Neurosurg 1989;70: 551–5.
9. Linn FHH, Rinkel GJE, Algra et al. The term “warning leak” in subarachnoid hemorrhage JNeurol Neurosurg Psychiatry 2000;68: 332-6.
10. The International Study of Unruptured Intracranial Aneurysms Investigators: Unruptured intracranial aneurysms risk of rupture and risks of surgical intervention. N Engl J Med 1998;339: 1725-33.

11. Molyneux AJ, Kerr RS, Yu LM, Clarke M, Sneade M, Yarnold JA, Sandercock P; International Subarachnoid Aneurysm Trial (ISAT) Collaborative Group. International subarachnoid aneurysm trial (ISAT) of neurosurgical clipping versus endovascular coiling in 2143 patients with ruptured intracranial aneurysms: a randomised comparison of effects on survival, dependency, seizures, rebleeding, subgroups, and aneurysm occlusion. Lancet 2005;9;3: 809-17.
12. Higashida RT, Halbach VV, Barnwell SL et al. Treatment of intracranial aneurysms with preservation of the parent vessel: results of percutaneous balloon embolization in 84 patients. AJNR Am J Neuroradiol 1990;11: 633–40.
13. Moret J, Boulin A, Mawad M. Endovascular therapy of berry aneurysms by endosaccular balloon occlusion. Neuroradiology 1991;33: 135–6.
14. Romodanov AP, Shcheglov VI. Intravascular occlusion of saccular aneurysms of the cerebral arteries by means of a detachable balloon catheter. In: Krayenbuhl H, Sweet WH, eds. Advances and Technical Standards in Neurosurgery, vol 2. Springer-VerlagNew York, 1982: 25–49.
15. Guglielmi G, Vinuela F. Intracranial aneurysms. Guglielmi electrothrombotic coils. Neurosurg Clin N Am 1994;5: 427–35.
16. Guglielmi G, Vinuela F, Dion J, et al. Electrothrombosis of saccular aneurysms via endovascular approach. Part 2: Preliminary clinical experience. J Neurosurg 1991;75: 8–14.
17. Piotin M, Iijima A, Wada H, et al. Increasing the packing of small aneurysms with complex-shaped coils: an in vitro study. AJNR Am J Neuroradiol 2003;24:1446–48
18. Guglielmi G, Vinuela F, Sepetka I et al. Electrothrombosis of saccular aneurysms via endovascular approach. Part 1: Electrochemical basis, technique, and experimental results. J Neurosurg 1991;75: 1–7.
19. Moret J, Cognard C, Weill A, et al. Reconstruction technique in the treatment of wide-neck intracranial aneurysms. Long-term angiographic and clinical results. Apropos of 56 cases. J Neuroradiol. 1997;24(1): 30-44.
20. Shapiro M, Babb J, Becske T, Nelson PK. Safety and efficacy of adjunctive balloon remodeling during endovascular treatment of intracranial aneurysms: a literature review. AJNR Am J Neuroradiol 2008;29(9): 1777-81.
21. Higashida RT, Tsai FY, Halbach VV et al. Transluminal angioplasty, thrombolysis, and stenting for extracranial and intracranial cerebral vascular disease. J Intervent Cardiol 1996;9: 245–56.
22. Kallmes DF, Ding YH, Dai, D, Kadirvel R, Lewis DA, Cloft HJ. A new endoluminal, flow-disrupting device for treatment of saccular aneurysms. Stroke 2007;38(8): 2346–52.
23. Lylyk P, Ferrario A, Pasbon B et al. Buenos Aires experience with the Neuroform self-expanding stent for the treatment of intracranial aneurysms. J Neurosurg 2005;102(2): 235-41.

Pregledni članak

KRANIOCEREBRALNE POVREDE KOD DJECE

Kraniocerebralne povrede

Hakija Bečulić[1], Rasim Skomorac[1], Aldin Jusić[1], Alma Mekić-Abazović[2], Fahrudin Alić[1], Mirsad Hodžić[3], Harun Brkić[3], Senad Dervišević[4], Lejla Bečulić[5]

Sažetak

Kraniocerebralne povrede su vodeći uzrok smrti i teškog invaliditeta u dječijoj populaciji, što dovoljno govori o njihovom značaju. Osim toga, postoje određene specifičnosti kraniocerebralnih povreda kod djece koje ih značajno diferenciraju od istih povreda kod odraslih. U prehospitalnom postupku najvažnije je pridržavanje općih principa zbrinjavanja politraumatiziranog pacijenta i prepoznavanje postojanja kraniocerebralne povrede. Ovakav pristup značajno poboljšava ishod kod ovih pacijenata. Osim toga, jedna od veoma značajnih karakteristika, posebno teških i potencijalno fatalnih kraniocerebralnih povreda kod djece, je njena povezanost sa zlostavljanjem djece, što je veoma važno prepoznati.

Liječenje kraniocerebralnih povreda kod djece ima jasno definirane kriterije, bazirane na konzervativnom i operativnom pristupu, ovisno o karakteristikama povrede i kliničko-neurološkom statusu pacijenta.

Ključne riječi: kraniocerebralne povrede, dječija dob, liječenje

Autor za korespodenciju:

Hakija Bečulić

Služba za neurohirurgiju, Kantonalna bolnica Zenica

Crkvice 67, Zenica, Bosna i Hercegovina

Tel: +397 32 405 133; fax: +387 32 405 534;

E-mail: dr_beculichakija@hotmail.com

[1]Služba za neurohirurgiju; [2]Služba za onkologiju i radioterapiju, Kantonalna bolnica Zenica, [3]Klinika za neurohirurgiju Univerzitetsko-klinički centar Tuzla; [4]Služba za hirurške bolesti, Kantonalna bolnica Zenica; [5]Zavod za medicinu rada i sportsku medicinu Zeničko-Dobojskog kantona; Zenica, Bosna i Hercegovina

Uvod

Kraniocerebralne povrede su vodeći uzrok smrti i teškog invaliditeta u dječijoj populaciji. Najčešće se radi o potencijalno preventabilnim uzrocima, kao što su padovi sa visine, saobraćajni udesi, zlostavljanje, sportske povrede itd. Kraniocerebralne povrede su najčešće u dvije dobne skupine: 0-4 godine i 15-19 godina. Dva puta su češće kod dječaka (1-3). Načela primarnog zbrinjavanja svih kraniocerebralnih povreda su ista i u tom pogledu ne smije biti dvojbe. Fizikalni pregled i set primarnog zbrinjavanja čine slijedeći koraci:

- pregled i obezbjeđivanje disajnih puteva, disanja i cirkulacije (ABC protokol),
- evaluacija kliničkih znaka povrede cervikalne kičme i nestabilnosti,
- evaluacija stanja svijesti putem relevantnih skala za procjenu stanja svijesti (detaljno opisane u narednom tekstu), pregled zjenica (veličina, simetrija i reakcija na svijetlost),
- pregled lokalnih povreda,
- neurološki pregled, procjena trauma skora,
- opći fizikalni pregled, *(MISS-Modify Injury Severity Scale)* i
- primjena odgovarajuće dijagnostike (3-6).

Procjena stanja svijesti kod djeteta

Kod starije djece (iznad 5 godina) za procjenu stanja svijesti koristi se Glasgow koma skala (GCS), koja evaluira tri kvaliteta: verbalni odgovor, motorni odgovor i otvaranje očiju. Maksimalan skor je 15 poena (tabela 1). Svaki pad GCS ukazuje na poremećaj stanja svijesti (1-6).

Tabela 1. Glasgow koma skala (GCS)

Glasgow koma skala	
Otvaranje očiju (O)	• Spontano • Na poziv • Na bol • Nema odgovora
Verbalni odgovor (V)	• Orijentiran u vremenu, prostoru i prema osobama • Konfuzan • Neogovarajuće riječi • Nerazumljivi zvuci • Bez odgovora
Motorni odgovor (M)	• Izvršava komande • Lokalizira bol • Svrsishodna fleksija na bol • Abnormalna fleksija (dekortikacija) • Abnormalna ekstenzija (decerebracija) • Nema odgovora

Kod mlađe djece koristi se *Paediatric Coma Scale* (PCS) (tabela 2), koja evaluira iste parametre kao i GCS, ali je modificirana i prilagođena u odnosu na dob djeteta. U dobi od 0 do 6 mjeseci normalan PCS iznosi 9 poena. U ovoj dobi najbolji verbalni odgovor je plač, tako da je verbalni skor do 2 poena, najbolji motorni odgovor je fleksija, pa je maksimalan motorni skor 3 poena (5-10). U dobi od 6 do 12 mjeseci najveći PCS iznosi 11 poena. Neurološki intaktno dijete u ovoj dobi ne proizvodi artikulirane zvuke i riječi, pa je normalan verbalni odgovor 3 poena, obično lokalizira bol pa je normalan motorni odgovor 4 poena. Između 12 mjeseci i dvije godine starosti dijete prepoznaje riječi, pa je normalan verbalni odgovor 4, lokalizira bol ali ne izvršava komande, pa je normalan očekivani motorni skor 4.

Djeca u dobi od 2 do 5 godina prepoznaju riječi pa je normalan očekivani verbalni skor 4, dijete u ovoj dobi izvršava komande pa je motorni skor 5. Dijete starije od 5 godina je orijentirano, raspoznaje prostor (kuća, bolnica), pa je normalan verbalni skor 5 (9-14).

Tabela 2. Vrijednosti pedijatrijske koma skale u odnosu na dob djeteta

0-6 mjeseci	**9**
6-12 mjeseci	**11**
1-2 godine	**12**
2-5 godina	**13**
>5 godina	**14**

PCS je dosta jednostavna za svakodnevnu primjenu u procjeni kraniocerebralne povrede kod djeteta. Naravno, kod svake procjene treba navesti dob djeteta i vrijednost PCS. Kao i GCS PCS je dinamična i mijenja se tokom opservacije i hospitalizacije, tako da ju treba redovno pratiti i svaku promjenu bilježiti (1-7).

Za procjenu stanja svijesti i neurološkog statusa kod djeteta sa kraniocerebralnom povredom može se koristiti i dječija koma skala (*Children's Coma Score-CCS)* (tabela 3). Maksimalna vrijednost CCS je 11, a minimalna 3 poena.

Tabela 3. Skala za evaluaciju stanja svijesti i neurološkog statusa kod djeteta sa kraniocerebralnom povredom

Okularni odgovor	Skor
Uredan nalaz	4
Intaktni ekstraokularni mišići (EOM), reaktivne pupile	3
EOM oslabljeni ili fiksirane pupile	2
Paraliza EOM ili fiksirane pupile	1
Verbalni odgovor	
Plač	3
Diše spontano	2
Apnea	1
Motorni odgovor	
Fleksija i ekstenzija	4
Povlačenje na bolnu sitmulaciju	3
Hipertonija	2
Flakcidnost	1

Za procjenu težine kraniocerebralne povrede kod djece mlađe od tri godine koristi se *Trauma Infant Neurological Score (TINS)*. Ova skala uključuje slijedeće elemente: mehanizam povrede, intubaciju u transportu, neurološki nalaz i prisustvo subgaleatičnog hematoma. Skor iznosi od 1-10 poena. TINS skor vrijednosti od preko 2 poena indicira kompjuteriziranu tomografiju (CT) glave (4-11).

Tabela 4. Skala za procjenu kraniocerebralne povrede kod djeteta mlađeg od tri godine (TINS)

	Min/max	0	1	2
Mehanizam povrede	1/2	-	Pad <1m ili manji udarac	Pad >1 m ili penetrantna povreda
Transportna intubacija	0/1	Ne	Da	-
Poremećaj svijesti	0/2	Potpuno budan	Redukcija budnosti	Komatozan
Motorni deficit	0/2	Bez deficita	Znaci lateralizacije	Bez pokreta
Zjenice	0/2	Bilateralno reaktivne	Anizokorija ili nereaktivne zjenice	Dilatirane i nereaktivne
Povrede poglavine	0/1	Bez povrede	Subgaleatični hematom	-

Gradacija kraniocerebralnih povreda kod djece

Kraniocerebralne povrede kod djece se, shodno težini povrede prema vrijednostima GCS, klasificiraju u tri kategorije:

- minorna povreda glave sa GCS 13-15 poena,
- srednje teška povreda glave 9-12 poena i
- teška povreda glave 3-8 poena.

Svaka kategorija ima specifičnosti u pogledu dijagnostike, evaluacije, komplikacija, menadžmenta, strategije liječenja i ishoda.

Skala težine povrede glave *(Head Injury Severity Scale-HISS)* uvodi dva nova kriterija:

- minimalna povreda glave: GCS 15, nije bilo gubitka svijesti, nema postraumatske amnezije;
- blaža povreda glave: GCS 14 poena, gubitak svijesti do 5 minuta, prisutna postraumatska amnezija;
- srednje teška povreda glave: GCS 9-13 poena, gubitak svijesti duži od 5 minuta, postraumatska amnezija, fokalni neurološki deficit;
- teška povreda glave: GCS 5-8 poena;
- kritična povreda glave: GCS 3-4 poena (8-14).

Minorna povreda glave

Više od 90% kraniocerebralnih povreda glave kod djece pripadaju ovoj grupi povreda. Dijete sa ovakvom povredom je uznemireno, povremeno povraća, urednog neurološkog nalaza, sa GCS 13-15 poena. U lokalnom nalazu mogu se naći epikranijalni hematom, laceracija ili ogrebotine. Postoji gradacija minorne povrede na slijedeće kategorije:

- gradus 0 - nije bilo gubitka svijesti, lokaliziran bol na mjestu povrede, ogrebotine skalpa, lokalni hematom. CT nije neophodan i dijete se otpušta uz savjet;
- gradus 0 sa rizikom - nije bilo gubitka svijesti, ali pacijent pripada nekoj od slijedećih kategorija: rizična dob, anamnestički podaci o prethodnim neurohirurškim operacijama i implantaciji ventrikuloperitonealnog (VP) šanta, epilepsija, antikoagulantna terapija, zloupotreba opijata i alkohola (veoma rijetko u dječijoj dobi). CT je indiciran i pacijent se bez obzira na nalaz CT snimka opservira 24 sata;
- gradus 1 - podaci o gubitku svijesti, perzistentna glavobolja, povraćanje, velike povrede skalpa. CT se treba načiniti unutar 6 sati od povrede i pacijent se hospitalizira, bez obzira što CT može biti uredan;
- gradus 2 - GCS 13-14 poena, gubitak svijesti manje od 30 minuta, bez fokalnog deficita. Indiciran CT i hospitalizacija do dva dana (1-10).

Lakša povreda glave

Shodno kriterijima HISS-a ovdje pripadaju pacijenti sa GCS 14 poena, gubitkom svijesti do 5 minuta i postraumatskom amnezijom. Ovo je veoma važna kategorija povreda glave koja kod djece može ostaviti brojne neurobiheviorialne sekvele. Djeca sa kliničkim znacima ovakve povrede glave mogu progresivno neurološki deteriorizirati i umrijeti zbog intrakranijalnog uzroka *(talk and die syndrome)*. Kod svih ovakvih povrede apsolutno je indiciran CT snimak glave (3-8).

Srednje teška povreda glave

Kod srednje teške povrede glave (GCS 9-12 poena), postoje podaci o gubitku svijesti, promjene u mentalnom statusu, ponavljano povraćanje i fokalni neurološki deficit. Lokalnim pregledom mogu se evidentirati lezije skalpa, epikranijalni hematom, abrazije kože i

laceracije. Obavezna je CT dijagnostika i prijem pacijenta na pedijatrijski neurohirurški odjel. Terapija se prilagođava nalazu CT snimka, stanju pacijenta i dobi. Djeca sa dobrim oporavkom, normalnim neurološkim nalazom i korektnim kontrolnim CT snimcima, mogu se otpustiti kući nakon nekoliko dana (8-12).

Teška povreda glave

Djeca sa teškom povredom glave su komatozna (GCS 3-8). Klinički pregled podrazumijeva detaljnu evaluaciju pacijenta sa evaluacijom vitalnih parametara, neurološkim pregledom, evaluacijom zjenica, refleksima moždanog stabla, evaluacijom stanja cervikalne kičme, te pregledom ostalih organskih sistema. Indiciran je hitan CT snimak glave (parenhim i prozor za kost), te prijem pacijenta u Jedinicu pedijatrijske, neurohirurške ili hirurške intenzivne njege. Ukoliko je indiciran operativni tretman dijete se najprije podvrgava operaciji, a potom transportuje u intenzivnu njegu. Kod ovakvih povreda se obavezno radi CT snimak glave i vratne kičme. Ostali sistemi se obrađuju shodno kliničkom nalazu (3-6).

Dijagnostička evaluacija kraniocerebralne povrede kod djece

Kod dijagnostičke obrade kraniocerebralnih povreda zlatni standard je CT. U strogo selektiranim slučajevima može se koristiti magnetna rezonanca (MRI). Ultrazvučni pregled nema velikog značaja i rutinski ga ne treba koristiti. Pregled fundusa apsolutno nije indiciran i ne treba ga činiti kod povrede glave. Postoji samo jedna indikacija za pregled fundusa kod povrede glave kod djeteta, a to je kod sumnje na zlostavljanje djeteta, što će detaljnije biti evaluirano u narednom tekstu. I tada se radi bez arteficijelne dilatacije zjenice. Pažnja se fokusira na specifičan znak zlostavljanja, a ne na potencijalni edem fundusa koji nema nikakvog značaja kod povrede glave (2-5).

Indikacije za CT obradu kod pacijenta sa povredom glave su:

- novorođenče ispod 3 mjeseca starosti;
- sumnja na zlostavljanje djeteta i sindrom protresanja djeteta (*shaken baby syndrome);*
- lezije skalpa: nagnječenje, otok, rana preko 5 cm, i to kod djeteta do 1 godine starosti;
- TINS iznad 2, dijete ispod 2 godine starosti;
- CCS manji od 14, dijete starije od 2 godine;
- GCS ispod 15, koji traje duže od 2 sata nakon traume;
- fokalni neuološki deficit, gubitak svijesti, poremećaj mentalnog statusa, pospanost;
- antero- i retrogradna traumatska amnezija koja traje duže od 5 minuta;
- posttraumatska epilepsija kod djeteta bez podataka o prethodnoj epilepsiji;
- otvorene frakture lobanje, impresivne frakture, napeta prednja fontanela;
- klinički znaci povrede baze lobanje: krvarenje u srednjem uhu, periorbitalni hematomi, Battleov znak;
- likvoreja: rino-, oto- i orolikvoreja;
- opasan mehanizam povrede: pad sa visine 3 metra i više, saobraćajni udesi pri velikim brzinama itd.;
- koagulopatije, antikoagulantna terapija;
- anamneza o neurohirurškim operacijama ili VP šant (1-12).

Specifičnosti pojednih povreda glave

Caput succedaneum nastaje u neonatalnom periodu, obično kao posljedica prolongiranog poroda ili instrumentalnog završetka istog. Radi se o edemu poglavine koji prelazi medijalnu liniju i suture. Nema većeg kliničkog značaja i rezoluira unutar nekoliko dana po rođenju. Ukoliko se radi o većem edemu koji pokazuje sporu rezoluciju, može se načiniti punkcija uz antibiotsku profilaksu (3-7).

Subaponeurotički (subgaleatični hematom) je kolekcija krvi između periosta i galeje. Rjeđi je od drugih ekstrakranijalnih povreda. Obično je posljedica primjene forcepsa ili vakuma pri porodu. Može biti dosta velik i prelazi suture. Subgaleatični hematom može biti potencijalno životno ugrožavajuće stanje sa razvojem hemoragičnog šoka. Obavezno je načiniti nalaz hematokrita i hemogram, te korekcija transfuzijama krvi. Dolaze u obzir ponavljane evakuacije punkcijom (8-11).

Kefalhematom je specifična povreda novorođenačke dobi. Radi se o subperiostalnoj hemoragiji uzrokovanoj rupturom krvnih sudova između lobanje i periosta. Obično je unilateralna. Najčešće je lokaliziran parijetalno. Ne prelazi suture i ograničen je na jednu kost. Spolja se manifestira kao mehkotkivni fluktuirajući edem na jednoj strani glave. Dijagnostikom se može verificirati prijelom lobanje ispod hematoma (3-8). U

najvećem broju slučajeva spontano rezoluira unutar tri mjeseca, bez bilo kakve intervencije. U slučaju perzistiranja kolekcije ili infekcije dolazi u obzir hirurška intervencija inicizijom i/ili punkcija. Kod postojanja kalcificirane lezije indicirana je operativna evakuacija. Operativna evakuacija je tehnički dosta jednostavna. Načini se lučna incizija kože u obliku potkovice, pažljivo otprepariraju mehka tkiva od hematoma, a zatim se isti evakuira postepeno uz postepenu hemostazu voskom. Nije neophodna epikranijalna drenaža, samo blaga kompresija zavojem (10-14).

Posttraumatska subarahnoidalna hemoragija (SAH) kod novorođenčeta je posljedica prolongiranog poroda ili primjene forcepsa. Kod starije djece je posljedica direktnih povreda glave. Uzrokovana je pucanjem malih krvnih sudova i mostnih vena na leptomeningama. Obično je minimalna, bez izraženije kliničke slike. Nekoliko sedmica kanije može se razviti unutarnji hidrocefalus, posebno ako je krvarenje bilo obimnije. Tretman je simptomatski. U svakom slučaju u praćenju i evaluaciji ovog SAH-a nužan je CT. Postraumatski SAH kod novorođenčeta je značajan prediktor razvoja unutarnjeg hidrocefalusa, što nameće obavezu redovnih kontrola djeteta kroz duži vremenski period (8-12).

Difuzni edem mozga kod novorođenčeta je posljedica novorođenačke asfiksije i sekundarnog reperfuzijskog oštećenja. Radi se o miješanom edemu, vazogenom i citotoksičnom. Dijagnostika se postavlja korištenjem CT snimka glave, a tretman je specifičan, shodno kliničkom i neurološkom statusu. Posebnu formu difuznog edema mozga čini difuzna cerebralna ishemija *(black brain)* koji ima lošu prognozu.

Postraumatski difuzni edem mozga implicira primjenu monitoringa intrakranijalnog pritiska (ICP) i konzervativni tretman. U slučaju neuspjeha konzervativne terapije dolazi u obzir da se načini bilateralna dekompresivna kraniektomija (1-9). O edemu mozga i načinima liječenja detaljno je pisano u prethodnom broju Biltena.

Prijelomi lobanje kod novorođenčadi su rijetki. Obično su posljedica težeg i prolongiranog poroda.

Linearne frakture nemaju klinički značaj i zahtijevaju praćenje radi mogućeg razvoja epiduralnog hematoma (2-4).

Dijastatične frakture su traumatska razilaženja kostiju u predjelu sutura i ne zahtijevaju hirurško liječenje. Treba ih pratiti zbog mogućeg kasnijeg razvoja rastućih fraktura *(growing fracture).*

Impresivne ili depresivne frakure lobanje se klasificiraju na zatvorene i otvorene ili komplicirane. Zatvorene impresivne frakture zahtijevaju operativno liječenje radi korekcije estetskog defekta, ili elevacije ukoliko je komplicirana kontuzijom i laceracijom mozga. Poseban i specifičan tip fraktura čine *pinpong* frakture novorođenčadi. Korekcija ovih fraktura je tehnički dosta jednostavna. Načini se lučni rez kože, dug oko 4 cm uz stražnju marginu frakture, zatim jedan trepan na sredini incizije. Nakon toga, provuče se elevator kroz trepan u epiduralni prostor ispod frakture, a zatim elevira imprimirana kost (8-13).

Poseban tip fraktura čine zatvorene frakture u predjelu venskih sinusa glave. U dijagnostičkoj obradi kod ovakvih fraktura nije dovoljan samo CT, nego i angiografska obrada sa venografijom i sinusografijom, da bi se evaluirao status venskih sinusa glave. Prije nego se odlučimo za rekonstrukciju ovakve frakture mora se imati više doza krvi u rezervi, jer postoji opasnost brzog iskrvarenja. Opisat ćemo tehniku korekcije impresivne frakture iznad gornjeg sagitalnog sinusa. Nakon incizije kože načini se medijalni četverouglasti slobodni koštani flap iznad SSS, koštani flap elevira. Sada se pažljivo uklanjaju koštani fragmenti uz reparaciju sinusa. Hemostaza se postiže korištenjem surgicela, te zatvaranjem periostom i galeom. Slijedi vraćanje i fiksacija kosti, te šav po slojevima (10-14).

Otvorene impresivne frakture sa znacima laceracije dure impliciraju hitno operativno zbrinjavanje. Ukoliko postoji pridružena značajna intrakranijalna hemoragija, oba entiteta se zbrinjavaju u istom aktu. Koštani fragmenti se pažljivo uklone, a dura reparira graftom. Laceracija mozga se mora pažljivo obraditi uz uklanjanje destruirane i nekrotične mase, jer se radi o potencijalnom epileptičkom fokusu. Nakon toga slijedi pažljiva hemostaza. Plastika sa vještačkim materijalima *(methyl metacrilat)* dolazi u obzir kod djece starije od 3 godine. U našoj ustanovi koristimo koštane fragmente ili autologni koštani transplantat od tabule eksterne lobanjskih kostiju (2-7).

Rastuće frakture lobanje se mogu naći kod djece ispod 3 godine starosti. Inače, radi se o dosta rijetkom fenomenu sa incidencom 0, 05 do 0, 1 % svih fraktura lobanje dječije dobi. Obično se lokaliziraju u predjelu dijastatičnih fraktura. Rast ovih fraktura se objašnjava na slijedeći način. Linearna fraktura dovodi do lediranja dure. U slučaju postojanja povišenog intrakranijalnog pritiska dolazi do invaginacije arahnoideje u dija-

statičnu frakturu koja se, pod djelovanjem povišenog intrakranijalnog pritiska postepeno širi. U dijagnostičkoj evaluaciji anamnestički podaci i klinički pregled pomažu u postavljanju tačne dijagnoze. CT je neophodan u potvrdi dijagnoze. Tretman rastućih fraktura je operativni (3-6). Operativno zbrinjavanje ovih fraktura se vrši na slijedeći način. Načini se potkovičasti rez kože u čijem centru je fraktura. Pažljivom preparacijom mehkih tkiva odvoji se leptomeningealna cista koja protrudira kroz frakturu. Otvori se cista i evakuira sadržaj. Cista kolabira, prikažu se rubovi frakture i dodatno debridiraju dok se u cijelosti prikažu slobodni rubovi dure. Slijedi plastika dure autolognim transplantatom ili liofiliziranom durom. Kranioplastika se pravi kod djece starije od 3 godine, a kod mlađe djece plastika autolognim koštanim transplantatom. Slijedi šav po slojevima (11-14).

Prijelom baze lobanje pokazuje specifične vanjske manifestacije: periorbitalni hematomi *(raccon eyes),* postaurikularna tačkasta krvarenja *(Battle sign),* epistaksa, otoragija itd. i naravno CT verifikacija prijeloma baze lobanje. Liječe se konzervativno. Operativno liječenje dolazi u obzir samo kod postojanja likvorske fistule u smislu perzistentne nazolikvoreje, orolikvoreje ili otolikvoreje. Slikovne studije pomažu u detekciji lokalizacije frakture i mjesta likvoreje (1-4).

Hirurška reparacija podrazumijeva transkranijalni ekstraduralni ili intraduralni pristup, ili transnazalnu endoskopiju kod nazolikvoreje, ali je ovu posljednju teško izvesti kod djece. Ovisno o lokalizaciji frakture vrši se reparacija, koja podrazmijeva jednostavno plastiku poda baze periostom, ovisno o lokalizaciji, zatvaranje sfenoidnog sinusa masnim tkivom itd (5-12).

Potres mozga se manifestira tranzitornim gubitkom svijesti ili dezorijentacijom, kao rezultat zatvorene povrede glave. Dužina alteracije stanja svijesti je predmet diskusije, ali je općeprihvaćeno da se radi o vremenski dužem gubitku svijesti, ukoliko je kliničko-neurološki nalaz kasnije uredan uz uredan CT snimak glave. Radi se o difuznoj posttraumatskoj leziji, kod koje, osim tranzitornog poremećaja neuronalne funkcije nastaju i određene strukturne promjene na neuronima koje se ne mogu detektovati slikovnim tehnikama. Inicijalni neurološki nalaz je obično uredan, tako da je dijagnostika uglavnom retrospektivna. Prilikom pregleda mogu se naći znaci neurovegetativne iritacije, uznemirenost, dezorijentiranost, povraćanje, glavobolja, pa čak i posttraumatski epileptički napadi, te antero, retrogradna i traumatska amnezija (9-13). Tretman je konzervativan uz opservaciju ili hospitalizaciju djeteta.

Kontuzija mozga je fokalna postraumatska lezija koja može dovesti do hernijacijskih sindroma i potencijalno ugroziti život djeteta. Posljedica je djelovanja jake traumatske sile. Traumatska sila dovodi do vaskularnih lezija na nivou bazalne membrane, endotela i glije. Disrupcija krvnih sudova uzrokuje intraparenhimsku hemoragiju. Osim toga, dolazi do promjena u metabolizmu neurona u predjelu kontuzije obzirom da ostaju bez većine hranjivih materija. Mehke moždanice ostaju intaktne. Veličina kontuzije može biti različita, ovisno o sili koja je djelovala i statusu krvnih sudova koji su alterirani, kao i njihovoj veličini. U daljoj evoluciji, zbog lokalnih metaboličkih promjena, može doći do značajnijeg porasta kontuzija, porasta edema, te potencijalnog ugrožavanja života pacijenta (12-14).

Kliničko-neurološki nalaz je determiniran lokalizacijom i elokventnošću zone, dubinom, veličinom i brojem kontuzija. Stoga, klinički status varira od skoro urednog do duboke kome i/ili teškog neurološkog deficita sa izraženom intrakranijalnom hipertenzijom.

Liječenje je simptomatsko. Usmjereno je na prevenciju sekundarnog oštećenja i spriječavanje daljeg rasta kontuzija. Operativno liječenje je rijetko indicirano (8-14).

Laceracija mozga je fokalna povreda mozga sa kompletnom disrupcijom parenhima, hemoragijom i tkivnom nekrozom. Prisutne su kod 2-3 % djece sa kraniocerebralnim povredama. Laceracije mozga mogu biti:

- direktne laceracije, sa ili bez znakova otvorene povrede, lokalizirane su na mjestu impakcije, ispod frakture lobanje obično impresivne;
- Indirektne laceracije nastaju *contre coup* mehanizmom (10-14).

Laceracije mozga se klasificiraju na slijedeći način:

- čisto traumatske laceracije mozga, bez ostalih intrakranijalnih lezija (posebno hematoma);
- traumatske laceracije mozga udružene sa subduralnim hematomom;
- traumatske laceracije mozga udružene sa intracerebralnim hematomom;
- laceracije sa netraumatskim intracerebralnim hematomom (11-13).

Kliničke manifestacije ovise o lokalizaciji, veličini i pridruženim hematomima. U dijagnostici je zlatni standard CT snimak glave. Liječenje zavisi od tipa i veličine lezije, te posljedične intrakranijane hipertenzije (1-3). Direktne laceracije sa otvorenom povredom glave koja komunicira sa intrakranijalnim prostorom uvijek zahtijevaju operativno liječenje. Laceracije mozga bez otvorene povrede glave mogu da se liječe konzervativno i operativno, shodno kliničkom i neurološkom statusu, te karakteritiskama laceracije i pridružene hemoragije (3-8).

Penetrantne kraniocerebralne povrede su rijetke kod djece. Kod penetrantnih povreda glave involvirane su sve anatomske strukture, od poglavine do parenhima mozga. Opisane su različite bizarne penetrantne povrede, npr. olovkom, ključem, čašom itd. Ovakve povrede možemo podijeliti u dvije kategorije: povrede nanesene vatrenim oružjem i povrede nanesene ostalim sredstvima (4-10).

Penetrantne povrede glave nanesene vatrenim oružjem se češće sreću u ratnim uslovima. Kliničko-neurološki pregled treba da slijedi naprijed navedene kriterije za evaluaciju pacijenta sa povredom glave. Slikovne studije, posebno CT kompletiraju dijagnostiku. U svakom slučaju indicirana je hitna operativna intervencija u smislu debridmana, uklanjanja koštanih fragmenata i detritusa, rekonstrukcija anatomskih slojeva i antibiotska terapija (9-12). U operativnom zbrinjavanju ovakvih povreda potrebno je slijediti nekoliko ključnih postupaka. Načini se incizija kože do rubova rane sa resekcijom kontuzovanih dijelova rane, ekstrakcijom superficijelnih stranih tijela i hemostaza. Zatim se načini kraniotomija i uklone koštani fragmenti, ukloni lacerirani dio dure i debridiraju laceracije mozga, te ukloni moždani detritus. Dostupna strana tijela se uklone. Slijedi ispiranje rane, rekonstrukcija i plastika duralnog defekta, vraćanje i fiksacija kosti, te šav mekih tkiva uz pasiranje epikranijalnog drena (4-7).

Epiduralni hematom (EDH) je postraumatska kolekcija krvi između dure i unutarnje tabule kosti kranijuma, kao rezultat cijepanja duralnih krvnih sudova. Epiduralni hematomi mogu biti:

- konveksni supratentorijalni i cerebelarni. Nastaju kao posljedica pucanja *a. meningeae mediae* ili pucanjem dipliočnih vena (8, 10).

- suprasinusalni koji nastaju lediranjem venskih sinusa glave, obično sagitalnog i transverzalnog. Krvarenje je vensko.

EDH je obično lokaliziran u temporoparijetalnoj regiji. Slijede frontalna i okcipitalna lokalizacija. Rijedak je u stražnjoj lobanjskoj jami. Veoma je rijedak kod djece i od svih povreda glave na EDH otpada 3 %. Incidenca se povećava sa dobi (6-12). Kod djece ispod 3 godine EDH je rijedak zbog adherentnosti dure za tabulu internu kosti. EDH kod novorođenčeta je ekstremno rijedak i opisano je svega nekoliko slučajeva koji su nastali kao posljedica kompliciranog i prolongiranog poroda. Dijagnosticirani su pomoću ultrazvuka i MRI. Kliničke karakteristike EDH uključuju: postraumatski gubitak svijesti, fokalni neurološki deficit, intrakranijalnu hipertenziju, progresivno pogoršanje stanja svijesti, povraćanje i znake inkarceracije. Naravno, klinčka slika je determinisana obimom hemoragije, brzinom hemoragije, lokalizacijom i prisutnim fokalnim lezijama. Kod novorođenčeta i dojenčeta zbog otvorene velike fontanele i postepenog razilaženja u predjelu sutura pod djelovanjem pritiska iznutra dijete tolerira relativno velike hematoma, čak i do 100 ml prije nego se pojave neurološki ispadi (5-9). Nekada je inicijalni znak akutna anemija i hipovolemija, te posljedični hemoragični šok. Prema dosadašnjim podacima ukupan volumen krvi kod djeteta od 3 mjeseca je 550 do 600 ml, sa jednu godinu 700 do 800 ml, dvije godine 850 do 950 ml, 5 godina 1300 do 1400 ml 15 godina 3500 do 4 000 ml.

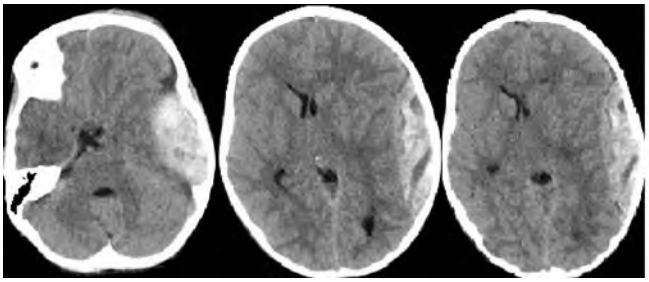

Slika 1. Masivan akutni epiduralni hematom lijeve hemisfere sa transtentorijalnom inkarceracijom (dječak starosti 12 godina) (Služba za neurohirurgiju, Kantonalna bolnica Zenica)

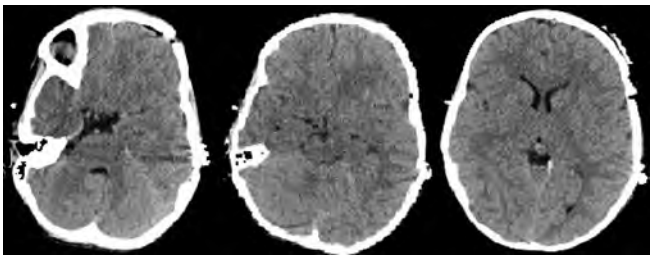

Slika 2. Kontrolni CT snimak glave prvog postoperativnog dana koji pokazuje potpunu dekompresiju mozga sa deinkarceracijom i bez prisustva rezidualnog hematoma (pacijent sa slike 1) (Služba za neurohirurgiju, Kantonalna bolnica Zenica)

Kliničke manifestacije se mogu različito prezentirati ovisno o uzrastu. Kod novorođenčeta to su pospanost, hipotonija, epileptički napadi i napetost fontanele. Kod starije djece može postojati inicijalni gubitak svijesti, nakon kojeg slijedi period lucidnog intervala koji traje različito dugo, a zatim slijedi progresivni poremećaj stanja svijesti; zatim perzistentna postraumatska koma, postraumatski gubitak svijesti, bez progresije u komu itd. Od neuroloških ispada to su fokalni ispadi, epileptički napadi, anizokorija itd (9-14).

Poseban oblik ima epiduralni hematom kod djece kojoj su ranije rađene šant procedure. Predstavlja najurgentnije stanje u neuropedijatriji. Ovakav hematom bez brze operativne evakuacije veoma brzo progredira. Dijagnostika se bazira na CT-u. Prezentira se kao bikonveksna hemoragična kolekcija između kosti i dure. Uredan CT ne isključuje kasniji razvoj hematoma. Stoga, djeca sa frakturama lobanje imaju veći rizik za razvoje EDH i trebaju biti opservirana (1-7). Međutim, svi EDH se ne operiraju i postoje jasne indikacije za operativno uklanjanje EDH.

Hirurške indikacije za evakuaciju EDH:

- CT verificiran EDH kod pacijenta sa znacima anizokorije i komom;
- koma i pogoršanje neurološkog statusa u slučaju kada je CT verificiran EDH manji od 25 ml;
- EDH preko 30 ml volumena, u odsutnošću drugih kliničkih znakova;
- EDH preko 25 ml ukoliko je lokaliziran u predjelu stražnje lobanjske jame ili u temporalnoj regiji;
- pomijeranje mediosagitalnih struktura 4 mm i više uz pogoršanje neurološkog statusa;
- klinički znaci povišenog intrakranijalnog pritiska uzrokovanog sa EDH (3-8).

Hirurška intervencija se sastoji u evakuaciji hematoma kroz kraniotomiju. Prije nego počnemo operaciju, najmanje 20-30 minuta prije intervencije, mora se načiniti korekcija hemodinamskog statusa kod djeteta ukoliko postoje znaci hipovolemije i šoka. Kod djece bez fokalnog neurološkog deficita sa hematomom manjim od 25 ml, odnosno debljine ispod 10 mm i šiftom manjim od 4 mm koristi se konzervativni tretman uz opsevaciju i ponavljanim CT snimcima radi praćenja hematoma (8-11).

Kod konveksitetnih temporalnih EDH koristi se slijedeća tehnika. Incizija kože počinje 1 cm ispred tragusa, ide iznad i iza aurikule nekih 4-5 cm i duž medijalne linije 1-2 cm od nje i završava neposredno ispred linije kosmatosti. Načini se frontotemporalna kraniotomija, postepena evakuacija hematoma uz minucioznu hemostazu i koagulaciju krvarećih krvnih sudova. Mi preferiramo hemostaziranje kosti koštanim voskom, protekciju dure hemostatskim materijalom, eksploraciju subduralnog prostora, suspenziju dure, vraćanje i fiksaciju kosti, te šav po slojevima uz epikranijalni dren. Epiduralni hematomi stražnje lobanjske jame se evakuiraju subokcipitalnom kraniotomijom po istim principima (10-14).

Posttraumatski subduralni hematom (PTSDH) čini oko 3 % kraniocerebralnih povreda kod djece. Rijedak je prije 3. godine starosti. Incidenca raste sa dobi. Kod novorođenčadi i dojenčadi PTSDH je posljedica akcidentalnih povreda i zlostavljanja djeteta *(shaken baby sy)*. Kod djece dobi 5. i 6 godina PTSDH je posljedica padova i saobraćajnih udesa. Kod starije djece je posljedica padova, saobraćajnih povreda, povreda u igri itd. Shodno kliničkim manifestacijama i vremenu postavljanja dijagnoze, PTSDH se dijeli u tri grupe: akutni koji se manifestira unutar dva dana, subakutni koji se manifestira u toku prve 3-4 sedmice, te hronični koji se manifestira nakon toga perioda. Hronični je obično posljedica nedijagnosticiranja akutnog PTSDH u ranijem periodu, ili nastaje nakon akutnih koji su liječeni konzervativno (1-9) (Slike 1 i 2).

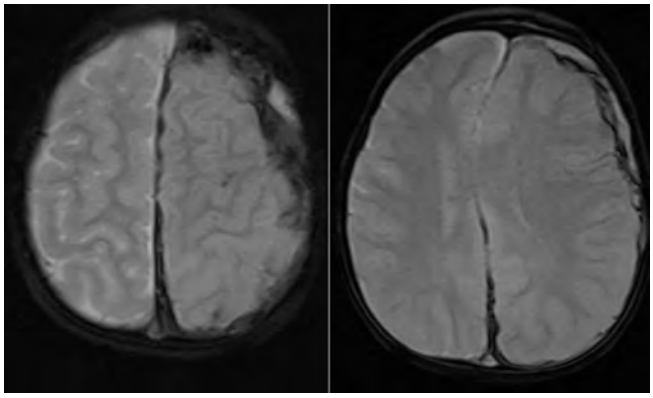

Slike 3 i 4. Magnetna rezonanaca glave (hem sekvence, aksijalna rekonstrukcija) prikazuje akutni subduralni hematom lijeve hemisfere i edem mozga. Vidljivo nekoliko sitnih kontuzija i interhemisferična hemoragija. Povrede nastale u sklopu zlostavljanja djeteta (Služba za neurohirurgiju, Kantonalna bolnica Zenica)

Akutni PTSDH se može manifestirati veoma dramatičnom slikom sa razvojem kome, anizokorijom, fokalnim deficitom i zahtijeva hitnu operativnu evakuaciju. Kod novorođenčeta i dojenčeta klinička slika može biti ne-

tipična sa adinamijom, apatijom, povraćanjem, epileptičkim napadima, napetom prednjom fontanelom, poremećajem stanja svijesti i komom (1-5).

Subakutni PTSDH se manifestira postraumatskim gubitkom svijesti koji traje različito dug period nakon traume, lucidnim intervalom od nekoliko sati do nekoliko dana, motornim deficitom, pogorašnjem kliničko-neurološkog statusa sa progresijom poremećaja stanja svijesti i anizokorijom. Klinička slika je determinirana i lokalizacijom, tako da se može razviti motorni deficit. Osim toga, mogu se pojaviti epileptički napadi, nakon kojih obično uslijedi rapidno neurološko pogoršanje (9-14).

Hronični PTSDH je posljedica nedijagnosticiranja manjeg akutnog hematoma. Može imati različite etiologije: neonatalni SAH, prolongiran i težak porod, meningitis i koagulopatija. Klinički je obično nespecifičan sa promjenama psihološkog statusa, posebno kod starije djece, te motornim smetnjama. Kod novorođenčeta i dojenčeta postoji napeta prednja fontanela i porast obima glave. Mogu se pojaviti i motorni deficit i pareze kranijalnih nerava, letargija, produbljivanje stanja svijesti. Ipak, ovi hematomi su jako rijetki kod djece (2-6).

Zlatni standard u dijagnostici subduralnih hematoma je CT snimak glave. Akutni PTSDH se manifestira kao srpasta hiperdenzna area na CT snimcima, između unutarnje tabule i mozga. Unutar te areje mogu postojanti polja različitog denziteta, shodno tome da li aktivno krvari ili ne. Kao dodatne povrede mogu se naći prijelomi lobanje, kontuzije mozga, SAH, edem mozga itd. Nekada veličina subduralnog hematoma nije u korelaciji sa veličinom dislokacije mediosagitalnih struktura i kompresivnim efektom (1-4).

Tretman zavisi od perioda postavljanja dijagnoze u odnosu na vrijeme povrede, kliničkog nalaza, lokalizacije i tipa hematoma, te dobi. U načelu može biti konzervativni i operativni.

Konzervativni tretman je indiciran kod djece koja su uznemirena sa minornom simtomatologijom, bez fokalnog neurološkog deficita, bez znakova intrakranijalne hipertenzije, te ako CT pokaže subduralni hematom manji od 3 mm u debljini, bez dislokacije mediosagitalnih struktura za više od 3-4 mm. Dijete se opservira uz povremene CT kontrole (3-7).

U slučajevima kada CT snimak glave ne ukazuje na indikaciju za operativno liječenje, ali je kliničko-neurološki nalaz loš, sa GCS ispod 9 poena, sa li bez fokalnih znakova, te znacima intrakranijalne hipertenzije, indiciran intrakranijalni monitoring.

Akutni PTSDH sa fokalnim znacima i znacima povišenog ICP zahtijeva urgentnu operativnu evakuaciju. Kod subakutnih i hroničnih hematoma većinom se primjenjuje operativni tretman. Kod djece starije od 3 godine postoje dvije opcije za evakuaciju hroničnog subduralnog hematoma. Jedna od njih je drenaža i lavaža kroz jedan ili dva trepanska otvora iznad hematoma. Druga je Raimondi tehnika. Ova tehnika se koristi kod neuspjeha drugih tehnika. Načini se frontoparijetalna kraniotomija i otvara dura. Dura se incidira u obliku Z ili X i evakuira hematom (3-9). Raimondi tehnika je jako agresivna za djecu posebno u dobi od 0-3 godine. Najbolje je u ovoj dobi načiniti evakuaciju hematoma kroz trepane.

Punkcija kroz fontanelu je rezervirana samo za hronične hematome i higrome i treba biti veoma pažljiv, jer oba intervencija može biti jako opasna.

Zlostavljano dijete i *shaken baby* sindrom je postraumatski sindrom koji se manifestira multiplim povredama koje su rezultat fizičkog zlostavljanja i zapostavljanja djeteta. Sreće se kod djece ispod tri godine sa najvećom incidencom u prvoj godini života (9-14).

Zlostavljanje djeteta često ostaje neprepoznato od strane medicinskog osoblja, radnika obdaništa i drugih sa kojima ova djeca dolaze u kontakt. Sindrom zlostavljanog djeteta se može definirati kao fizičko i emocionalno zlostavljanje, seksualno iskorištavanje i/ili zanemarivanje u smislu zadovoljavanja osnovnih potreba (ishrana, obrazovanje, medicinska njega i sl). Zlostavljanje se provodi od strane roditelja, staratelja ili drugih osoba. Zlostavljanje djeteta često dovodi do njegove smrti i ima značajan udio u mortalitetu dječije dobi (15, 16). Među njima, vodeći uzrok smrti su teške povrede glave.

Shaken baby syndrome (SBS) je od posebnog interesa u dječijoj neurohirurgiji i neurologiji, jer aficira centralni nervni sistem. Može ostaviti trajne posljedice, pa čak završiti letalno.

Sindrom protresanja djeteta *(Shaken baby sydrome-SBS)*

Ovaj sindrom je prvi put opisan 1946. godine kod djece sa multiplim prijelomima lobanje i subduralnim hematomima, kao posljedica zlostavljanja djeteta. Godine, 1967. opisane su promjene na fundusu u okviru ovog sindroma (17).

Teško je govoriti o uzrocima sindroma zlostavljanja djeteta. U liteteraturi se govori o povećanom stresu, socijalnim smetnjama, niskom edukativnom nivou (iako se među zlostavljačima nerijetko nalaze intelektualci) itd. Djeca sa kongenitalnim malformacijama, znacima psihofizičke retardacije, koja slabije jedu itd., su češće izložena zlostavljanju (16-20). Povrede kod sindroma zlostavljanog djeteta su posljedica ekstremnog protresanja djeteta i/ili direktne traume.

Anatomski djeca imaju drugačiji odnos glave i ostatka tijela, uz slabije razvijenu vratnu paraspinalnu muskulaturu. Osim toga, odnos intrakranijalnog sadržaja je drugačiji i ima više likvora u odnosu na mozak, nego kod odraslih osoba. Mozak nije u cijelosti mijelinizirana. Subarahnoidalni prostori su nešto širi. Likvor se dominatno drenira kroz perivaskularne prostore i transependimalno. Ovo su neke anatomske specifičnosti djeteta u odnosu na odraslu osobu (17-22).

Kada dođe do protresanja djeteta dolazi do pomijeranja mozga unutar intrakranijalnog prostora, koji je potenciran i slabijim tonusom vratnih mišića, te posljedičnog pucanja utočnih kortikalnih vena i nastanka subduralnih hematoma. Kao posljedica venske kongestije u malim venama retine, nastaju retinalne hemoragije. Ova dva nalaza su tipična za SBS. Mehanizam nastanka parenhimskih povreda mozga je predmet rasprava. Jedna teorija govori da se radi o mehanizmu direktne aksonalne traume, dok druga da se radi o hipoksično-ishemijskom oštećenju kao posljedici trzajne povrede glave. Bez obzira na mehanizam, ova oštećenja se mogu kretati od minimalne povrede glave pa do teške povrede sa smrtnim ishodom (16, 17, 18).

Podaci iz 2011. godine govore da je za 1,5 smrtnih slučajeva u ranoj dječijoj dobi odgovoran sindrom zlostavljanog djeteta ili ekstreman oblik zanemarivanja. Ovaj sindrom, kao uzrok mortaliteta dječije dobi, se javlja u incidenci 2,1 na 100 000 djece. Kod oko 86% slučajeva se radi o djeci od četiri godine i mlađoj (16, 17). Veći je mortalitet zabilježen kod muške djece u odnosu na žensku. Podaci na međunarodnom nivou još uvijek nisu dostupni, kao i u našoj zemlji. Zlostavljanje ili zanemarivanje čini oko 5-14% svih smrtnih slučajeva dječije dobi. Ubojstvo je prvi uzrok smrti kod djece mlađe od godinu dana u SAD. Nažalost, incidenca sindroma zlostavljanog djeteta je u stalnom porastu sa sve češćim letalnim posljedicama. U oko 90% slučajeva zlostavljači su muškog spola, najčešće otac ili očuh. Među ženama najčešće se radi o osobama koje čuvaju djecu dok su roditelji odsutni. U 2009. godini, u SAD je prijavljeno oko 3,3 miliona slučajeva zlostavljanja djece. Od toga je dokazano zlostavljanje kod 331 500 slučajeva (22-25).

Prilikom dolaska djeteta u urgentni centar, treba obratiti pažnju na neke detalje koji bi mogli ukazivati na zlostavljanje djeteta. Jedno od četvoro zlostavljene djece ima još jednu dodatnu, makar minornu povredu. Manji procenat ove djece se inicijalno prezentira epileptičkim napadom, poremećajem stanja svijesti i kardiorespiratornim arestom. Obično se mogu naći znaci neuhranjenosti, slabije razvijene muskulaure, slabije psihomotorne razvijenosti i sl (17-21). Tipični anamnestički podaci koji se dobiju pri prijemu su da je dijete palo sa male visine, tako što ga je gurnuo brat ili sestra koji su bili sa njim i sl. Pri pregledu se obično naći manji hematomi, oguljotine, ogrebotine i sl. U stvari, obim vanjskih povreda najčešće ne korelira sa nalazom na CT snimcima. Na CT-u se mogu naći tipične lezije poput subduralnih hematoma, subarahnoidalne hemoragije, edema mozga, rjeđe intraparenhimske hemoragije koja po karakteristikama i lokalizaciji odgovara mehanizmu kontuzije (18-24). Jedan od specifičnih nalaza koji je visoko sugestivan na protresanje kao uzrok hemoragije, je nalaz interhemisferičnog krvarenja. Kod oko 95 % ovih pacijenata se mogu naći frakture lobanje. Jedan od tipičnih nalaza je prisustvo retinalne hemoragije. Retinalna hemoragija kod SBS je bilateralna, asimetrična, multipla i jako izražena na većem dijelu retine, posebno u predjelu *ora serata*. Difencijalno-dijagnostički dolazi u obzir retinalna hemoragija uzrokovana drugim mehanizmima, kao što je kardiopulmonalna reanimacija (CPR). Retinalna hemoragija kao posljedica CPR-a je prisutna kod 2% reanimiranih pacijenata, i ukoliko je prisutna lokalizirana je u posteriornim segmentima retine (16-20).

Postoji 9 karakteristika koji se posljedica neakcidentalne povrede kod djeteta sa subduralnim hematomima:

- 2/3 slučajeva su dječaci,
- 1/8 slučajeva ima podatke o prethodnom zlostavljanju,
- više od ½ zlostavljača nekoliko puta promijeni priču o nastanku povrede,
- polovina pacijenata ima niži inicijalni nalaz hemoglobina od 10 g/l,
- povrede skeleta se nađu kod 60% pacijenata, koje se ne mogu objasniti postojećim akcidentom,
- oko 60 % ima verificiranu staru traumu i
- retinalne hemoragije se nađu kod više od 80% pacijenata (15-23).

Ludwig i Warman su, 1984. godine, prezentirali karakteristike SBS:

- porast obima glavice kod više od polovine pacijenata sa znacima napete prednje fontanele,
- nespecifične modrice kod jedne trećine pacijenata,
- neurološka lezija kod više od 50% pacijenata i
- nalaz retinalne hemoragije je visoko sugestivan na SBS i prisutan je kod 80% pacijenata (16-25).

Retinalna hemoragija može biti ključna u postavljanju dijagnoze SBS. Ona se može vidjeti i 48 sati prije nastanka intrakranijalne lezije. Međutim, treba znati da se u prvih 24 sata po rođenju retinalna hemoragija može vidjeti kod 20-30% djece, dok u prva 72 sata kod 10-15% slučajeva. Ovo nije posljedica zlostavljanja, nego otpuštanja veće količine endogenih prostaglandina. Nakon 72 sata hemoragija nestaje (16-20).

Laboratorijski nalazi su nespecifični i rijetko su dovoljni za dijagnozu. Kod oko 50% pacijenata se nalazi leukocitoza. Hemizam seruma je, najčešće uredan. Može biti prisutna acidoza. Nalaz krvi u likvoru sugerira postojanje subarahnoidalne hemoragije (16, 17).

Nalaz promjena na CT snimcima glave može biti ključan za postavljanje dijagnoze. Na CT skenovima se jasno prezentiraju znaci subduralne hemoragije, subarhnoidalne i intraparenhimske hemoragije, te edema mozga. Subduralni hematomi su obično hronični ili subakutni, unilateralni ili bilateralni. Rjeđe se radi a akutnim krvarenjima. MRI se koristi kao dopunska dijagnostika za precizniju evaluaciju lezija (20-25).

Od oftalmološkog nalaza najznačajniji je nalaz retinalnih hemoragija, koje su ranije opisane.

Kod postojanje sumnje na zlostavljanje djeteta, indicirana je kompletna dijagnostička obrada, koja uključuje cijeli skelet radi verificiranja svježih i starijih prijeloma, nalaza na parenhimskim organima koji su, doduše, nespecifični itd (17-24).

Liječenje je kompleksno i multidisciplinarno. Medikamentozni tretman obuhvata korekciju vitalnih parametara i njihovu stabilizaciju, mehaničku ventilaciju, te tretman povišenog intrakranijalnog pritiska. Kod evidentnih epileptičkih napada koriste se antiepileptici (16, 17).

Hirurški tretman obuhvata monitoring intrakranijalnog pritiska, te evakuaciju hematoma ukoliko je indicirana (15-20).

Obavezna je konsultacija oftalmologa radi evidentiranja retinalne hemoragije, te drugih specijalista shodno nalazu dodatnih povreda. Napominjemo, bez arteficijelne dilatacije zjenice. Zjenica je važan orijentir u kontinuiranom praćenju pacijenta sa kraniocerebralnom povredom i njen gubitak može dovesti do pogrešne prosudbe o neurološkom statusu pacijenta, te imati katastrofalne posljedice. Osim toga, intrakranijalna hipertenzija rezultira venskom kongestijom i konsekutivno otežanom drenažom očne vode preko Šlemova kanala, zbog čega raste intraokularni pritisak. Dilatiranjem zjenice, okluzija venskog kanala postaje još izraženija i može imati za posljedicu teško oštećenje vida.

U daljem toku liječenja indicirana je fizikalna i okupaciona terapija, te angažman dječijeg psihologa i logopeda, obirom da se kod ove djece razvijaju emocionalne i govorne smetnje, smetnje pažnje i inteligencije (17-21).

Dominatne komplikacije kod SBS su smetnje vida i neurološke smetnje. Nakon rezolucije hemoragije, često ostaju trajni poremećaji vida koji mogu biti i u vidu sljepila. Od neuroloških komplikacija to su smetnje govora, učenja i pamćenja, slabost ekstremiteta, hidrocefalus, usporen psihomotorni razvoj, stečeni mikrocefalus, epileptički napadi, gubitak sluha, kortikalno sljepilo itd. Krajnji ishod je determinisan obimom neurološke lezije (25-30).

Munchausenov sindrom

Munchausenov sindrom je mentalni poremećaj koji se karakterizira pretjeranom potrebom za pažnjom. Shodno tome, oboljela osoba simulira bolest, sklona je samoozlijeđivanju, izmišljanju simptoma itd. Pripada najtežem obliku iz grupe umišljenih poremećaja. Iako, je dugo poznat, pod sadašnjim nazivom od 1953. godine, liječenje je teško i često neuspješno. Radi se o teškom mentalnom oboljenju, koje osim povrijeđivanja sebe i umišljanja vlastite bolesti, može biti pogubna i za druge osobe u okolini (28, 29). Osobe sa ovim sindromom, obično majka, ali nerijetko i otac, često su skloni zlostavljanju i ozlijeđivanju djece u porodici, koje nerijetko završi smrću djeteta. Uzrok ovog poremećaja je još uvijek nepoznat (30).

U slučaju zlostavljanja djeteta, roditelj sa ovim sindromom, obično izmišlja simptome i znake, ili pak ozlijeđuje dijete kao razlog za stalne posjete ljekarima. Naprimjer, često izmišlja pojavu određenih poremećaja u krvi i urinu djeteta, djetetu uskraćuje hranu da bi došlo

do gubitka na tjelesnoj masi, često koristi toplomjer i mjeri djetetu temperaturu, traži ponavljanje laboratorijskih nalaza iako su postojeći uredni, djetetu daje lijekove, posebno antibiotike zbog kojih se pojavljuje dijareja koju onda pripisuje oboljenju, namjerno fizički povrijeđuje dijete itd (23, 24).

Roditelji imaju karakteristike po kojima se mogu prepoznati. Obično postoje podaci (prije rođenja djeteta), o sklonosti izmišljanju simptoma bolesti i samopovrijeđivanju. Radi se o roditeljima koji imaju malu djecu. Obično je osoba sa ovim sindromom radnik u zdravstvu, tako da ima određeno znanje kojim manipulira (24-26).

Dijete obično posjeti veći broj ljekara i veliki broj bolnica, pri čemu su zahtijevani i urađeni mnogobrojni dijagnostički testovi i pretrage koje su negativne. Simptome prezentira roditelj uz obrazloženje da ih trenutno nema, ali se pojave čim dijete dođe kući (26).

Zbog svoje specifičnosti ovaj sindrom često ostaje nedijagnosticiran. Praktično se dijagnoza postavlja na odnosu kliničke slike i anamneze.

Prepoznavanje Munchausenovog sindroma je veoma značajno, jer je bitno zaštititi dijete. U ekstremnijim slučajevima postoji teško psihofizičko zlostavljanje koje može završiti smrtno.

Liječenje djeteta se bazira na saniranju fizičkih posljedica zlostavljanja, a potom psihihološkoj ili po potrebi psihijatrijskoj intervenciji. Osim individualne terapije, potrebno je na odgovarajući način pristupiti i ostalim članovima porodice. Nažalost, liječenje je dugotrajno i dosta dubioznog ishoda.

Reference

1. Blosser JL, DePompei R. Pediatric traumatic brain injury: Proactive intervention. New York: Delmar, 2003.
2. Enzlinger PM, Saatman K, Raghupathi R et al. Overview of basic mechanisms underlying neuropathological consequences of head trauma. In: Miller, Hayes. Head Trauma- Basic, Preclinical, and Clinical Directions. Wiley-Liss. 2001; 3-36.
3. Zwienenberg M, Muizelaar JP. Severe pediatric head injury: the role of hyperemia revisited. J Neurotrauma 1999;16(10): 937-43.
4. Adelson PD, Clyde B, Kochanek PM, Wisniewski SR, Marion DW, Yonas H. Cerebrovascular response in infants and young children following severe traumatic brain injury: a preliminary report. Pediatr Neurosurg 1997;26(4): 200-7.
5. Quayle KS, Holmes JF, Kuppermann N, Powell EC, Mahajan P, Hoyle JD Jr et al. Epidemiology of blunt head trauma in children in U.S. emergency departments. N Engl J Med 2014;371(20):1945-7.
6. Armstead WM, Kurth CD. Different cerebral hemodynamic responses following fluid percussion brain injury in the newborn and juvenile pig. J Neurotrauma 1994;11(5): 487-97.
7. Kochanek PM, Clark RS, Ruppel RA, Adelson PD, Bell MJ, Whalen MJ. Biochemical, cellular, and molecular mechanisms in the evolution of secondary damage after severe traumatic brain injury in infants and children: Lessons learned from the bedside. Pediatr Crit Care Med 2000;1(1): 4-19.
8. Adams JH, Graham DI, Murray LS, Scott G. Diffuse axonal injury due to nonmissile head injury in humans: an analysis of 45 cases. Ann Neurol 1982;12(6): 557-63.
9. Povlishock JT, Katz DI. Update of neuropathology and neurological recovery after traumatic brain injury. J Head Trauma Rehabil 2005;20(1): 76-94.
10. Huh JW, Widing AG, Raghupathi R. Midline brain injury in the immature rat induces sustained cognitive deficits, bihemispheric axonal injury and neurodegeneration. Exp Neurol 2008;213(1): 84-92.
11. Haider AH, Crompton JG, Oyetunji T, Risucci D, DiRusso S, Basdag H et al. Mechanism of injury predicts case fatality and functional outcomes in pediatric trauma patients: the case for its use in trauma outcomes studies. J Pediatr Surg 2011;46(8): 1557-63.
12. Kapapa T, Pfister U, Konig K et al. Head trauma in children, part 3: clinical and psychosocial outcome after head trauma in children. J Child Neurol 2010;25(4): 409-22.
13. Ley EJ, Srour MK, Clond MA et al. Diabetic patients with traumatic brain injury: insulin deficiency is associated with increased mortality. J Trauma 2011;70(5): 1141-4.
14. Rangarajan N, Kamalakkannan SB, Hasija V et al. Finite element model of ocular injury in abusive head trauma. J AAPOS 2009.
15. Conway EE Jr. Nonaccidental head injury in infants: the shaken baby syndrome revisited. Pediatric Annals 1998;27(10): 677-90.
16. Dias MS, Smith K, DeGuehery K, Mazur P, Li V, Shaffer ML. Preventing abusive head trauma among infants and young children: a hospital-based, parent education program. Pediatrics 2005;115: 470-77.
17. Rosenthal M, Griffith ER, Bond M, Miller JD eds. Rehabilitation of the adult and child with traumatic brain injury. Philadelphia: FA Davis;1990: 521-37.

18. Starling SP, Holden JR, Jenny C. Abusive head trauma: the relationship of perpetrators to their victims. Pediatrics 1995; 95:259-62.
19. Tzioumi D. Subdural hematomas in children under 2 years: accidental or inflicted? a 10-year experience. Child Abuse Negl 1998;22: 1105-12.
20. King WJ, MacKay M, Sirnick A, Canadian Shaken Baby Study Group. Shaken baby syndrome in Canada: clinical characteristics and outcomes of hospital cases. Canadian Medical Association 2003;168(2): 155-59.
21. Keenan HT, Runyan DK, Marshall SW, Nocera MA, Merten DF. A population-based comparison of clinical and outcome characteristics of young children with serious inflicted and noninflicted traumatic brain injury. Pediatrics 2004;114(3): 633-39.
22. Barr RG, Paterson JA, MacMartin LM, Lehtonen L, Young SN. Prolonged and unsoothable crying bouts in infants with and without colic. J Dev Behav Pediatr 2005;26: 14-23.
23. Barr RG, Trent RB, Cross J. Age-related incidence curve of hospitalized shaken baby syndrome cases: convergent evidence for crying as a trigger to shaking. Child Abuse & Neglect 2006;30: 7-16.
24. Bonnier C, Nossogne MC, Evrad P. Outcome and prognosis of whiplash shaken infant syndrome; late consequences after a symptom-free interval. Dev Med Child Neurol 1995;37: 943-56.
25. Lorber J, Reckless JPD, Watson JBG. Non-accidental poisoning;Tthe elusive diagnosis. Arch Dis Child 1980;55: 643-7.
26. Waller D, Eisenberg L. School refusal in childhood-a psychiatric-paediatric perspective. In: Hersov L, Berg 1, eds. Out of school. Chichester: Wiley, 1980: 209-29.
27. Fisher GC, Mitchell I. Is Munchausen syndrome by proxy really a syndrome? Arch Dis Child 1995;72: 530-4.
28. Sheridan MS. The deceit continues: an updated literature review of Munchausen Syndrome by Proxy. Child Abuse Negl 2003;27: 431-51.
29. Jaghab K, Skodnek KB, Padder TA. Munchausen's Syndrome and Other Factitious Disorders in Children: Case Series and Literature Review. Psychiatry (Edgmont). 2006;3: 46-55.
30. Sharpe M, Carson A. "Unexplained" somatic symptoms, functional syndromes, and somatization: do we need a paradigm shift? Ann Intern Med 2001;134: 926-30.

Originalni članak

IZRAŽENOST STRATEGIJA SUOČAVANJA SA STRESOM I OSOBINE LIČNOSTI KOD DEMINERA ORUŽANIH SNAGA BOSNE I HERCEGOVINE

Suočavanje sa stresom i osobine ličnosti kod deminera

[1]*Seđad Kahrić, Aldin Goletić, Alma Tanković*

Sažetak

Cilj: Osnovni cilj ovog istraživanja bio je utvrđivanje učestalosti korištenja strategija suočavanja sa stresnim situacijama i izraženosti osobina ličnosti kod deminera.

Metode i instrumenti: U istraživanju su korišteni slijedeći mjerni instrumenti**:** Upitnik suočavanja sa stresnim situacijama Endlera i Parkera (CISS) i Eysenckov upitnik ličnosti (EPQ-SR). Za utvrđivanje izraženosti osnovnih varijabli istraživanja korištene su tehnike deskriptivne statistike.

Rezultati: Rezultati istraživanja su pokazali da od strategija suočavanja sa stresom, demineri najviše koriste suočavanje usmjereno na izbjegavanje, zatim suočavanje usmjereno na emocije, a u najmanjoj mjeri koriste suočavanje usmjereno na problem.Takođe, demineri su postizali visoke rezultate na skali ekstraverzije, a niske rezultate na skali psihoticizma i neuroticizma.

Zaključak: Na osnovu ovog istraživanja mogli bi se razviti eksperimentalni programi, mjere i razne radionice koje bi imale za cilj istraživanje strategija za bolje prevladavanje cijelog niza negativnih pojavnosti koje nosi posao deminera, te na taj način doprinjele boljoj psihološkoj selekciji, radnoj adaptaciji, vođenju tokom karijere i organizaciji rada deminera kao i drugog vojnog osoblja.

Ključne riječi: stres, strategije suočavanja sa stresom, osobine ličnosti

Autor za korespondenciju:

Aldin Goletić

Zavod za medicinu rad i sportsku medicinu Zeničko-Dobojskog kantona

Bulevar Kralja Tvrtka I 4, 72000Zenica

Tel: +387 32 449 489

E-mail: adi_g_orange@yahoo.com

[1]*Zavod za medicinu rada i sportsku medicinu Zeničko-dobojskog kantona , Zenica, Bosna i Hercegovina*

Uvod

Stres ovisi o osobinama pojedinca koji se nalazi u stresnoj situaciji, kao i o karakteristikama te situacije. Za načine suočavanja i prevladavanja stresa se smatra da predstavljaju jedan od najznačajnijih izvora individualnih razlika (1).

Endler i Parker zastupaju shvatanje da postoje tri dimenzije suočavanja: suočavanje usmjereno na problem, suočavanje usmjereno na emocije i suočavanje usmjereno na izbjegavanje (2). Strategije suočavanja usmjerene na problem češće su povezane s dobrom adaptacijom dok su strategije usmjerena na emocije i izbjegavanje češće povezane sa slabijom adaptacijom pojedinca (3).

Osobine pojedinca određuju što je važno za njegovu dobrobit u određenoj situaciji, oblikuju razumijevanje osobe o samom događaju što, potom, utiče na način na koji će se osoba nositi sa stresnom situacijom (4).

Eysenck je razvio model ličnosti koji se zasniva na crtama koje je on smatrao visoko heritabilnim, odnosno crtama koje su imale psihofiziološko utemeljenje, a to su ekstraverzija-introverzija (E), neuroticizam-emocionalna stabilnost (N) i psihoticizam (P) (5). Eysenck je u svojim analizama utvrdio da su te tri temeljne dimenzije ličnosti međusobno ortogonalne, okomite, odnosno nezavisne (6).

U deminiranju rizik je u velikoj mjeri prisutan, posebno kao izloženost nezgodi, nesreći i stradavanju deminera. Pogibeljni radni uslovi deminerskog posla proizlaze iz objektivne opasnosti koju mogu prouzročiti eksplozivna sredstva (7). Od 1996. godine do danas prilikom obavljanja poslova deminiranja terena stradalo je ukupno 113 deminera, od čega je 30 deminera zadobilo lakše, a 37 teže povrede, dok je 46 deminera smrtno stradalo (8).

Ispitanici i metode

Osnovni cilj ovog istraživanja jeste ispitivanje izraženosti varijabli strategija suočavanja sastresom i osobina ličnosti (ekstraverzija-introverzija, neuroticizam-emocionalna stabilnost i psihoticizam) kod demiinera Oružanih snaga Bosne i Hercegovine (BiH). Željeli smo ustanoviti koje osobine ličnosti su izraženije kod deminera, te koje strategije suočavanja sa stresom preferiraju demineri.

U istraživanju je sudjelovala skupina od 216 ispitanika koja obuhvata deminere iz više deminerskih timova Oružanih snaga BiH. Kriterijumi za uključivanje ispitanika u studiju su bili da ispitanici rade najmanje jednu godinu kao demineri, te da su dostupni i raspoloživi.

Za mjerenje učestalosti korištenja strategija suočavanja sa stresom korišten je Upitnik suočavanja sa stresnim situacijama Endlera i Parkera *(CISS)*. Upitnik ima 48 tvrdnji koje su grupisane u tri subskale (po 16 tvrdnji): suočavanje usmjereno na emocije, problem i izbjegavanje. Subskala izbjegavanja sastoji se od dvije subskale: distrakcije i socijalne diverzije. Na skali od 5 stupnjeva ispitanici procjenjuju koliko koriste određene tipove aktivnosti pri susretu sa stresnom situacijom, gde je 1 uopšte ne koristim, a 5 u potpunosti koristim.

Za mjerenje osobina ličnosti korišten je Eysenckov upitnik ličnosti *(EPQ-SR)*. EPQ-SRmjeri osnovne dimenzije ličnosti, a temelji se na Eysenckovom trifaktorskom modelu ličnosti te mjeri faktore ekstraverzije-introverzije (E), neuroticizam-emocionalna stabilnost (N) i psihoticizam (P), a osim ove tri skale, upitnik sadrži i skalu laži (L) kojom se ispituje sklonost ispitanika ka disimulaciji. EPQ-SR je skraćena skala revidirane verzije, a sastoji se od ukupno 48 čestica u obliku kratkih pitanja, a zadatak ispitanika je odgovoriti na svaku od njih s jednim od dva ponuđena odgovora: DA ili NE.

Rezultati

U Tabeli 1. data je deskripcija rezultata dobijenih primjenom Upitnika suočavanja sa stresnim situacijama po Endleru i Parkeru (CISS).

Tabela 1. Deskripcija rezultata za skale strategija suočavanja sa stresom kod deminera

	Min	Max	AS	SD	Median	Variance	Skew-ness	Kurtosis
Suočavanje usmjereno na emocije	18	70	39,11	10,62	38,00	112,840	0,536	0,101
Suočavanje usmjereno na problem	11	45	36,04	7,60	38,00	57,840	-1,241	1,160
Suočavanje usmjereno na izbjegavanje	19	65	43,44	11,62	46,00	135,011	-0,308	-0,856
distrakcija	7	35	20,27	6,81	22	54,354	-0,121	-0,501
socijalna diverzija	11	30	23,31	20,21	51	157,687	-0,610	-1,002

Od strategija suočavanja sa stresom, demineri najviše koriste suočavanje usmjereno na izbjegavanje (AS=43,44; SD=11,62), mada se socijalna diverzija (AS=23,31; SD=20,21) koristi nešto više u odnosu na

distrakciju (AS=20,27; SD=6,81). Prema dobijenim rezultatima slijedi suočavanje usmjereno na emocije (AS=39,11; SD=10,62), a u najmanjoj mjeri demineri koriste suočavanje usmjereno na problem (AS=36,04; SD=7,60).

U Tabeli 2. prikazana je izraženost pojedinih dimenzija ličnosti kod deminera dobijenih primjenom Eysenckovog upitnika ličnosti (EPQ-SR).

Tabela 2. Izraženost dimenzija ličnosti kod deminera

	Min	Max	AS	SD	Median	Variance	Skewness	Kurtosis
Psihoticizam	0	10	2,76	1,57	2,50	2,45	1,21	3,51
Ekstraverzija	1	12	8,99	2,96	10,00	8,77	-1,25	0,44
Neuroticizam	0	12	2,65	2,34	2,00	5,59	1,57	2,68

Iz podataka datih u Tabeli 2. vidi se da su demineri postigli prosjek na skali psihoticizma od AS=2,76, SD=1,57, na skali ekstraverzije AS=8,99, SD=2,96, te na skali neuroticizma od AS=2,65, SD=2,34. Na osnovu dobijenih rezultata, zaključujemo da ispitanici imaju najviše izražene vrijednosti na skali ekstraverzije, u odnosu na skale psihoticizma i neuroticizma, odnosno da su demineri postizali visoke rezultate na skali ekstraverzije, a niske rezultate na skali psihoticizma i neuroticizma.

Diskusija rezultata

Rezultati, dobijeni primjenom Upitnika suočavanja sa stresnim situacijama Endlera i Parkera (CISS), pokazali su da od strategija suočavanja sa stresom, demineri najviše koriste suočavanje usmjereno na izbjegavanje, zatim suočavanje usmjereno na emocije, a u najmanjoj mjeri koriste suočavanje usmjereno na problem. Imajući u vidu rezultate dosadašnjih studija kod populacija koje se bave sličnim, opasnim i životno-ugrožavajućim poslovima, primjerice kod policije ili vatrogasaca, dobijeni rezultati su donekle iznenađujući. Pretpostavljalo se da demineri Oružanih snaga BiH kod prevladavanja stresa najviše koriste suočavanje usmjereno na problem, a najmanje suočavanje usmjereno na izbjegavanje, a u ovom istraživanju su dobijeni obrnuti rezultati koji pokazuju da se demineri slabije adaptiraju na stresne situacije.

Primjenom Eysenckovog upitnika ličnosti (EPQ-SR), dobijeni rezultati su pokazali da su demineri postizali visoke rezultate na skali ekstraverzije, a niske rezultate na skali psihoticizma i neuroticizma, te se na osnovu toga može zaključiti da su, gledajući u cjelini, demineri ekstraverti i emocionalno stabilni.

Ovo istraživanje može pokazati novi pristup u razumijevanju zaposlenika koji rade na opasnim i životnougrožavajućim poslovima (vojska, policija, vatrogasci i dr.), a prije svih kod deminera. Također, postoji nada da će ovo istraživanje ukazati i na potrebu uvođenja psihološke podrške, ne samo nakon doživljenog stresnog ili traumatskog iskustva, već nakon i zahtjevnijih deminerskih zadataka i intervencija, zatim dodatno rasvjetliti stres u radu deminera, izraženost pojedinih osobina ličnosti, učestalost korištenja strategija suočavanja sa stresnim situacijama itd. Dobijeni rezultati mogu značajno unaprijediti saznanja o predmetu istraživanja, te doprinijeti razvoju postojećih teorijskih modela.

Na osnovu ovog istraživanja mogli bi se, takođe, razviti eksperimentalni programi i mjere koje bi imale za cilj istraživanje strategija za bolje prevladavanje cijelog niza negativnih pojavnosti koje nosi posao deminera, te na taj način doprinjele boljoj psihološkoj selekciji, radnoj adaptaciji, vođenju tokom karijere i organizaciji rada deminera kao i drugog vojnog osoblja.

Reference

1. Havelka M. Zdravstvena psihologija. Naklada Slap-Jastrebarsko 1998.
2. Lazarus RS, Folkman S. Stres, procjena i suočavanje. NakladaSlap-Jastrebarsko 2004.
3. Endler NS, Parker JDA. Multidimensional Asessment of Coping: A Critical Evaluation. Journal of Personality and Social Psychology1990; 5-58.
4. Hudek-Knežević J, Kardum I. Stres i tjelesno zdravlje. Naklada Slap-Jastrebarsko 2006.
5. Buss DM, Larsen RJ. Psihologija ličnosti (prijevod 2. izdanja). Naklada Slap-Jastrebarsko 2008.
6. Davison GC, Neal JM. Psihologija abnormalnog doživljavanja i ponašanja. Naklada Slap-Jastrebarsko, 1999.
7. Vizek-Vidović V. Stres u radu. Radna zajednica republičke konferencije Saveza socijalističke omladine Hrvatske, Zagreb 1990.
8. Minska situacija. Dostupno na http://www.bhmac.org/ba

Originalni članak

KOLIKO DOBRU GLIKEMIJSKU KONTROLU IMAJU OBOLJELI OD DIABETES MELITUSA U ZENICI?

Edukacijom do bolje kontrole dijabetes melitusa

Larisa Gavran[1], Salem Alajbegović [2], Senad Huseinagić[3], Dijana Štimljanin- Kožo[4], Davorka Dautbegović[2]

Sažetak

Uvod Mnoge studije su pokazale da dobra glikemijska kontrola značajno reducira rizik od nastanka komplikacija.

Cilj ovog istraživanja je bio pokazati koliko su se oboljeli od dijabetes melitusa (koji su ujedno i članovi lokalnog udruženja građana) približili ciljnim vrijednostima glikemijske kontrole.

Metode Za četiri grupe pacijenata članova Udruženja građana za borbu protiv šećerne bolesti Zenica održane su četiri edukacijske sesije čiji je cilj bio educirati pacijente o značaju prehrane kao prve stepenice u liječenju šećerne bolesti. Prije svake sesije svima je urađen HbA1c (glikorizirani hemoglobin), izmjeren šećer u krvi (GUK) postprandijalno, izmjerena tjelesna težina i tjelesna visina (TT i TV), index tjelesne mase u kg/m^2 (BMI) i obim struka (OS).

Rezultati Educirana je 161 oboljela osoba od šećerne bolesti, 59 (37%) muškog spola i 102 (63%) osoba ženskog spola u dobi od 10 do 88 godina. BMI veći od 25 imalo je 42 (71%) muških osoba u odnosu na 70 (68%) osoba ženskog spola. Obim struka veći i jednak od 102 cm imalo je 38 (34%) osoba muškog spola, a OS veći i jednak od 88 cm imalo je 80 (78%) ženskih oboljelih osoba. GUK postprandijalno veći od 10 mmol/L imalo je 18 (32%) oboljelih muškog spola u odnosu na 29 (33%) oboljelih ženskog spola. HbA1c veći od 7% imalo je 26 (44%) oboljelih muškog spola u odnosu na 44 (43%) ženskog spola. Broj pacijenata muškog i ženskog spola na inzulinskoj terapiji bio je 23 (38%) u odnosu na 26 (25%). Na samo oralnim hipoglikemicima (OH) bilo je 16 (27%) muških u odnosu na 38 (37%) ženskih pacijenata dok je na kombinovanoj terapiji bilo 19 (32%) muških u odnosu na 32 (31%) ženskih oboljelih.

Zaključak istraživanje je pokazalo značajnu pojavnost pretilosti kao promijenjivog faktora rizika, te visok procenat pacijenata sa lošom glikemijskom kontrolom. Potrebno je provoditi efektivnije vođenje bolesti osobito u primarnoj zdravstvenoj zaštiti: savjetovanje o promjeni životnog stila i terapeuski tretman kako bi se smanjio rizik od nastanka komplikacija.

Ključne riječi: edukacija, glikemijska kontrola, komplikacije

Autor za korespodenciju:
Larisa Gavran
Služba za Porodičnu medicinu sa Edukativnim centrom porodične/obiteljske medicine
JU. Dom zdravlja Zenica
Ul. fra Ivana Jukića br. 2, 72 000 Zenica, Bosna i Hercegovina
Telefon: +387 32 24 69 10; +387 32 40 34 18
E-mail: gavranlarisa@yahoo.com

[1]Služba za Porodičnu medicinu sa Edukativnim centrom porodične/obiteljske medicine, JU Dom zdravlja Zenica; [2]Služba za internu medicinu, Odjeljenje za endokrinologiju i dijabetes, Kantonalna bolnica Zenica; [3]Kantonalni zavod za javno zdravlje Zenica; [4]Služba za dječije bolesti, Odjeljenje za kardio-reumatologiju, nefrologiju i endokrina oboljenja, Kantonalna bolnica Zenica, Bosna i Hercegovina

Uvod

Bazični ciljevi kontrole dijabetesa su normalizacija nivoa glukoze u krvi, kontrola krvnog tlaka i tretman lipida. Mnoge studije su pokazale da dobra glikemijska kontrola značajno reducira rizik za nastanak akutnih i kroničnih komplikacija (1-3). Zajednička izjava Američke dijabetes asocijacije (ADA) i Europske udruge za studiju dijabetesa (EASD) ističu da dijeta, tjelovježba i obrazovanje ostaju temelj svakog dijabetesa tipa 2 programa liječenja (4).

ADA u "Standardima medicinske skrbi za dijabetes" preporučuje snižavanje glikoliziranog hemoglobina (HbA1c) na manje od 7,0% kod većine pacijenata kako bi se smanjila učestalost mikrovaskularnih bolesti. To se može postići sa prosječnim glikemije od 8.3-8.9 mmol / L; glukozom na tašte manjom od 7, 2 mmol / L i postprandijalnom glukozom <10 mmol / L . Stroži ciljevi za HbA1c (glikozirani hemoglobin) 6,0-6,5% mogu se težiti kod odabranih bolesnika (s kraćim trajanjem bolesti, dugo očekivanim životnim vijekom i bez značajne kardiovaskularne bolesti-KVB), ako se to može postići bez značajne hipoglikemije ili drugih štetnih učinaka liječenja (5, 6). S druge strane, manje strogi ciljevi HbA1c 7, 5-8, 0% kao i sa nešto višim vrijednostima su prikladni za bolesnike sa poviješću teške hipoglikemije, ograničenog životnog vijeka i sa već nastalim komplikacijama, komorbiditetnim bolesnim stanjima i kod onih kod kojih je teško postići ciljne vrijednosti unatoč intenzivnoj edukaciji, ponavljanom savjetovanju i učinkovitim dozama više snizujućih lijekova, uključujući i inzulin (4).

Mnoge studije ukazuju na efektivne strategije za poboljšanje kontrole oboljelih od dijabetesa. U većini studija postdiplomska edukacija, kojom se razvijaju vještine i znanje, mogla bi biti važna za izvedbu bolje kontrole, ali uz motiviranost promjene prakse od strane zdravstvenih profesionalaca. S druge strane, edukacija pacijenata uz jačanje uloge medicinske sestre u pružanju njege dijabetičarima može voditi unapređenju metaboličke kontrole bolesti (7, 8).

Cilj ovog istraživanja je bio pokazati koliko su se oboljeli od dijabetes melitusa (koji su ujedno i članovi lokalnog udruženja građana) približili ciljnim vrijednostima glikemijske kontrole kao i promjenama životnog stila.

Pacijenti i metode

Provedena je retrospektivna studija u kojoj je uključen 161 slučajno odabrani ispitanik, a svi ispitanici su članovi „Udruženja građana za borbu protiv šećerne bolesti Zenica".

U sklopu projekta „Ujedinjeni mijenjamo dijabetes u Zeničko-dobojskom kantonu", održane su četiri edukacijske sesije za četiri grupe oboljelih od šećerne bolesti. U prosjeku je po sesiji prisustvovalo oko 40 oboljelih. Na edukaciju su pozivani slučajnim odabirom od strane koordinatora projekta ispred Udruženja, a uvjet za poziv je bio da su aktivni članovi udruženja bez obzira na dužinu trajanja dijabetes melitusa ili vrstu terapije. U prostorijama Kantonalnog zavoda za javno zdravstvo Zenica, prije svake sesije svima je urađen HbA1c, izmjeren šećer u krvi, izmjerena tjelesna težina i tjelesna visina (TT i TV), BMI i obim struka (OS). Nakon mjerenja održano je predavanje „Prehrana kao prva stepenica u liječenju pacijenata oboljelih od šećerne bolesti" čiji su pedagoški ciljevi bili educirati pacijente o značaju prehrane kao prve stepenice u liječenju šećerne bolesti i određivanje stupanja uhranjenosti te izračun dnevnog energetskog unosa izraženog u kJ (kiloJoulima) ili kcal (kilokalorijama). Tom prigodom svim pacijentima podjeljeni su administrativno-edukacijski letci i predavanje (handout) u pismenoj formi.

U projektnom timu za edukaciju su učestvovali: ljekar zadužen za predavanje, medicinska sestra koja je vršila mjerenja HbA1c i šećera u krvi za svakog pacijenta, koordinator na projektu ispred udruženja koji obavlja sve poslove vezane za održavanje edukacije (telefonsko pozivanje pacijenata, administrativne poslove i pružanje tehničke podrške), administrativni pomoćnik koji pomaže oko mjerenje obima struka i visine, vaganja pacijenata i unos podataka.

Rezultat

Edukacijom je bila obuhvaćena 161 osoba oboljela od dijabetesa. Od toga broja bilo je 59 (37%) osoba muškog spola i 102 (63%) osobe ženskog spola (grafikon 1). Grafikon 2. pokazuje spolnu distribuciju pacijenata oboljelih od dijabetes melitusa prema izmjerenom indeksu tjelesne mase. Od ukupnog broja BMI veći od 25 imala je 42 (71%) oboljela osoba muškog spola u odnosu na



Grafikon 1. Prikaz ispitanika po spolu

70 (68%) osoba ženskog spola. BMI manji i jednak 25 imalo je 16 (27%) muških osoba u odnosu na 29 (28%) ženskih osoba. Broj muškaraca koji je imao obim struka manji od 102 cm bio je 20 (64 %), dok je obim struka veći i jednak od 102 cm imalo 38 (34%) oboljelih (grafikon 3). Grafikon 4 prikazuje broj osoba ženskog spola prema izmjerenom obimu struka. Obim struka manji od 88 cm imalo je 19 (19%), dok je OS veći i jednak od 88 cm imala 80 (78%) ženskih osoba. Izmjerenu glukozu u krvi postprandijalno, veću od 10 mmol/L imalo je 18 (32%) oboljelih muškog spola u odnosu na 29 (33%) oboljelih ženskog spola, dok je glukozu u krvi postprandijalno manju od 10 mmol/L imalo 38 (68%) oboljeli muškog spola u odnosu na 60 (67%) oboljelih ženskog spola (grafikon 5). HbA1c manji i jednak 7% imalo je 32 (54%) oboljelih muškog spola u odnosu na 54 (52%) ženskog spola. HbA1c veći od 7% imalo je 26 (44%) oboljelih muškog spola u odnosu na 44 (43%) ženskog spola (grafikon 6). Broj pacijenata muškog i ženskog spola na inzulinskoj terapiji bio je 23 (38%) u odnosu na 26 (25%). Na samo oralnim hipoglikemicima (OH) je 16 (27%) muških u odnosu na 38 (37%) ženskih pacijenata. Ujednačen broj je na kombinovanoj terapiji odnosno 19 (32%) muških u odnosu na 32 (31%) ženskih oboljelih (grafikon 7).

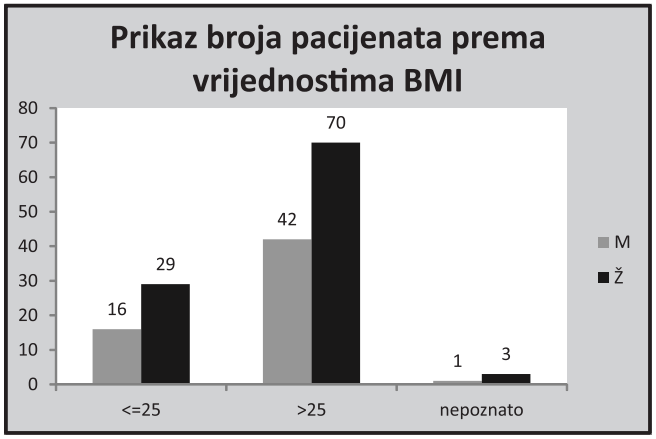

Grafikon 2. Prikaz broja pacijenata prema vrijednostima BMI

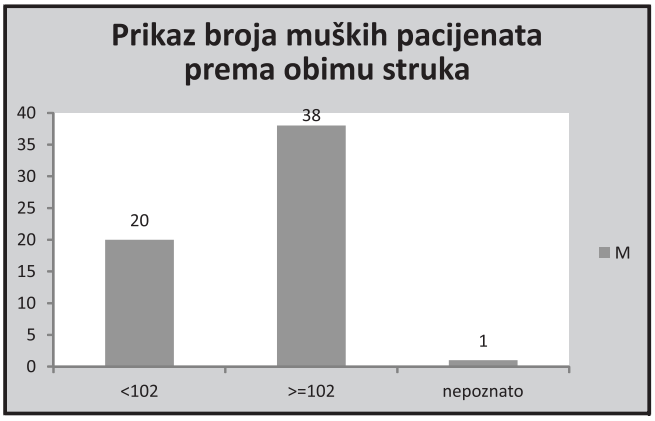

Grafikon 3. Procjena uhranjenosti muških pacijenata prema obimu struka

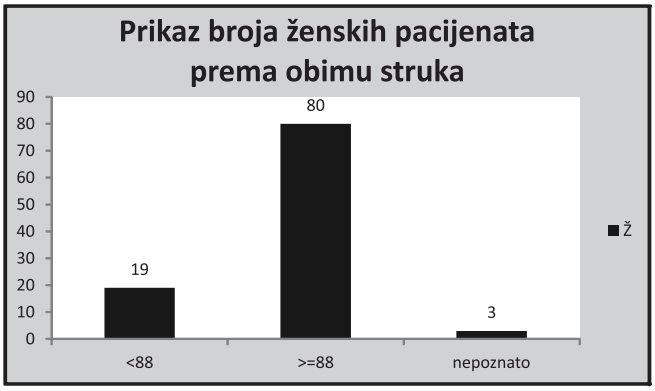

Grafikon 4. Procjena uhranjenosti ženskih pacijenata prema obimu struka

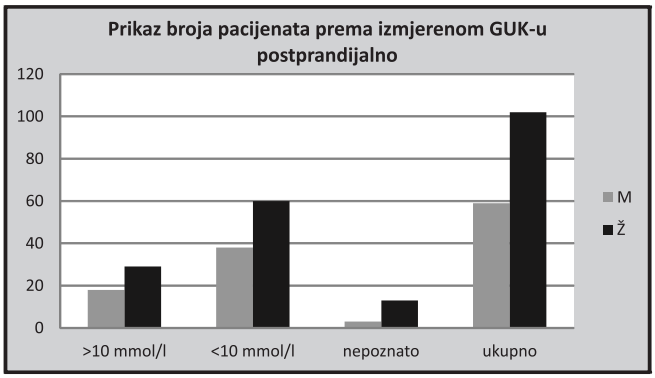

Grafikon 5. Broj pacijenata prema izmjerenim vrijednostima GUK-a postprandijalno

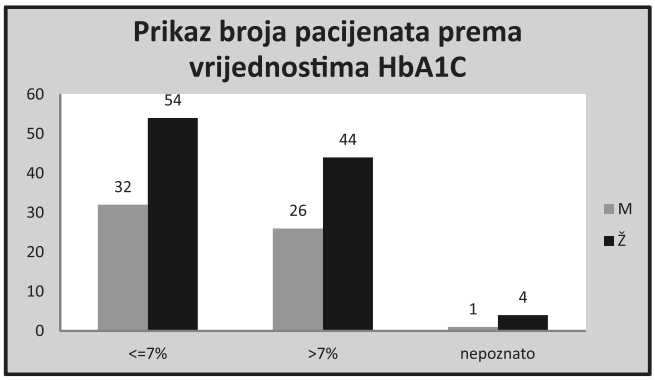

Grafikon 6. Prikaz broja pacijenata prema vrijednostima HbA1C

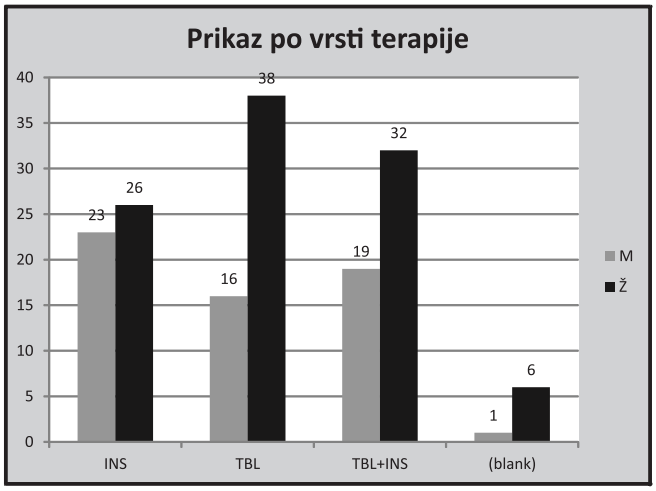

Grafikon 7. Broj pacijenata prema vrsti terapije

Diskusija

Zbog svoje kronične i progresivne prirode, ozbiljnosti komplikacija i medicinskih tretmana potrebnih za liječenje kasnih stadija, dijabetes je značajan javno zdravstveni problem i veoma je skupo oboljenje (9).

Prema podacima Internacionalne dijabetes federacije (IDF-a) broj osoba sa DM u Bosni i Hercegovini (starosti od 20-79 g)/1000 stanovnika je za žene 140,61 u odnosu na muškarace 126,89 (10). Naše istraživanje pokazalo je takođe da je broj osoba ženskog spola koji boluje od DM veći u odnosu na muški spol 102 (63%) u odnosu na 59 (37%) u dobi od 10 do 88 godina.

Gojaznost među odraslim je udružena i sa nezdravim životnim stilovima tjelesnom neaktivnošću i lošim prehrambenim navikama. U Federaciji Bosne i Hercegovine (FBiH) je gojazno (BMI -Indeks tjelesne mase > 30) je ukupno 21,2% stanovnika i to 19,1% muškaraca i 23,3% žena (11). Preporuke Evropskog udruženja za proučavanje dijabetesa (EASD-a) u smislu poboljšavanja kontrole dijabetesa preporuča BMI (kg/m^2) manji od 25 i OS za muškarce manji od 94 cm i žene manji od 88 cm (12). U našem istraživanju BMI veći od 25 muških u odnosu na ženski spol imalo je 42 (71%) u odnosu na. 70 (68%). Obim struka veći i jednak od 102 cm imalo 38 (34%) muškog spola, a OS veći i jednak od 88 cm imala 80 (78%) ženskih oboljelih.

Studija Evropske epidemiološke grupe za dijabetes (DECODE) je dokazala da je kao pokazatelj kardiovaskularnih dešavanja vrijednost glukoze u plazmi 2 sata nakon opterećenja značajnija od glukoze natašte (13). U zadnjem desetljeću je kao primarni cilj za dobru regulaciju dijabetesa postala redukcija HbA1c i kontrola postprandijalne glikemije, a ne kontrola glikemija natašte. Postprandijalna glikemija je odgovorna za ubrzano nastajanje arterioskleroze u tipu 2 dijabetesa, kao i za nastanak kardiovaskularnog incidenta (14). U našem istraživanju u odnosu na ciljne vrijednosti glukoze u krvi postprandijalno manje od 10 mmol/l imalo je 18 (32%) oboljelih muškog spola u odnosu na 29 (33%) oboljelih ženskog spola.

Prema Američkoj asocijaciji za dijabetes (ADA) potrebno je da se kao parametar dobre kontrole HbA1C bude manji od 7,0%. U našem istraživanju HbA1c veći od 7% imalo je 26 (44%) oboljelih muškog spola u odnosu na 44 (43%) ženskog spola (3).

S obzirom na jasne preporuke Evropskog udruženja za proučavanje dijabetesa (EASD-a) za promjene životnog stila trebaju se učiniti dodatni napori i pojačati edukativne i savjetodavne intervencije u ambulantama obiteljske medicine o značaju promjene životnog stila da bi se što više oboljelih od dijabetes melitusa približilo ovim ciljevima. S druge strane iako se ciljni HbA1c treba individualno odrediti (s obzirom na rizik od hipoglikemija i dobijanja na tjelesnoj težini) naše istraživanje je pokazalo nezadovoljavajuću glikemijsku kontrolu, te je i dalje potrebno za većinu pacijenata inp tenzivirati terapiju i približiti se ciljnim vrijednostima preporučenim od ADA, kako bismo postigli bolju kontrolu dijabetes melitusa.

Reference

1. Loveman E, Frampton GK, Clegg AJ. The clinical effectiveness of diabetes education models for Type 2 diabetes: a systematic review. Health Technol Assess 2008;12(9): 1-116.
2. Dluhy RG, McMahon GT. Intensive glycemic control in the ACCORD and ADVANCE trials. N Engl J Med 2008;358(24): 2630-33.
3. American Diabetes Association. Standards of Medical Care in Diabetes—2014. http://care.diabetesjournals.org.
4. Inzucchi SE, Bergenstal RM, Buse JB et all. Management of hyperglycaemia in type 2 diabetes: a patient-centered approach. Position statement of the American Diabetes Association (ADA) and the European Association for the Study of Diabetes (EASD). Diabetologia 2012;55(6): 1577-96.
5. Ismail-Beigi F, Moghissi E, Tiktin M, Hirsch IB, Inzucchi SE, Genuth S. Individualizing glycemic targets in type 2 diabetes mellitus: implications of recent clinical trials. Ann Intern Med 2011;154: 554–59.
6. Akalin S, Berntorp K, Ceriello A, et al. Global Task Force on Glycaemic Control. Intensive glucose therapy and clinical implications of recent data: a consensus statement from the Global Task Force on Glycaemic Control. Int J Clin Pract 2009;63:1421–25.
7. American Diabetes Association: Standard of medical care in diabetes. Diabetes Care 2009;35: 13-49.
8. Renders C, Valk G, Griffin S, Wagner E, Eijk Van J, Assendelft W. Interventions to improve the management of diabetes in primary care, outpatient and community settings: a systematic review. Diabetes Care 2001;24: 1821-33.
9. Collazo-Clavell M. Mayo Clinic o životu s dijabetesom. Medicinska naklada, Zagreb 2005.

10. International Diabetes Federation. IDF Diabetes Atlas 2013. http://www.idf.org/sites/default/files/5E_IDFAtlasPoster_2013_EN.pdf
11. Zavod za javno zdravstvo FBiH. Zdravstveno stanje stanovništva i zdravstvena zaštita u Federaciji Bosne i Hercegovine 2014. http://www.zzjzfbih.ba.
12. European Society of Cardiology Pocet Guidelines on Diabetes, Pre-diabetes and Cardiovascular Diseases. European Heart Journal 2007;9 :1-74.
13. DECODE Study Group. The European Diabetes Epidemiology Group.Glucose tolerance and cardiovascular mortality: comparison of fasting and 2 hour diagnostic criteria. Arch Intern Med 2001;161: 397-05.
14. American Diabetes Association. Postprandijal blood glucose. Consensus Statement Diabetes Care 2001;24: 775-78.

How good glycaemic control have patients with diabetes mellitus in Zenica?

Education to better control of diabetes mellitus

Larisa Gavran[1], Salem Alajbegović [2], Senad Huseinagić[3], Dijana Štimljanin- Kožo[4], Davorka Dautbegović[2]

Background Many studies have shown that good glycemic control significantly reduces the risk of acute and chronic complications of diabetes.

Aim Determine the rate of glycaemic control among patients with diabetes mellitus members of the Association of patients with diabetes mellitus in Zenica.

Method For Four different groups of patient's members of the local Association of Citizens against diabetes in Zenica we organize one day training (from September to December 2014.) which aim was to educate them about the importance of proper nutrition as a first step in the treatment of diabetes. Before each session for all them body weight, body height, BMI, waist circumference (WC), postprandial blood glucose and glycated hemoglobin (HbA1c) were measured.

Results We educated 161 patients with diabetes, 59 (37%) men and 102 (63%) of women aged 10-88 years. BMI greater then 25 male compared to female had 42 (71%) vs. 70 (68%). WC greater and equal to102 cm had 38 (34%) male and WC greater and equal to 88 cm had 80 (78%) female patients. Postprandial blood glucose greater than 10 mmol / L had 18 (32%) male patients compared to 29 (33%) female. HbA1c greater than 7% were 26 (44%) male patients compared to 44 (43%) female. The number of patients male and female on insulin therapy was 23 (38%) compared to 26 (25%). Only oral hypoglycemic (OH) were 16 (27%) of male compared to 38 (37%) female patients while on the combined therapy were 19 (32%) of male compared to 32 (31%) of female patients.

Conclusion This study shows a significant incidence of obesity in females and a high percentage of patients with poor glycemic control in both genders. We need to provide more effective care in managing diabetic patients especially in family medicine: advice on lifestyle changes and therapeutic treatments to reduce the risk of acute and chronic complications.

Keywords: education, glycemic control, gender

[1]Department of Family Medicine, Educational Center of Family Medicine, Primary Health Care Zenica; [2]Department of Internal medicine, Unit of Endocrinology and Diabetes, Cantonal Hospital Zenica; [3]Cantonal Institute for Public Health Zenica; [4]Department of Paediatrics, Unit of cardio-rheumatology, nephrology and endocrine diseases, Cantonal Hospital Zenica, Bosnia and Herzegovina

Stručni članak

UTICAJ VIBRACIJA NA LJUDSKI ORGANIZAM

Vibratorna bolest

[1]*Alma Tanković, Fuada Suljić-Beganović, Mirjana Talajić, Sajma Lutvica, Emina Lutvica, Aldin Goletić*

Sažetak

Vibracije predstavljaju oscilatorno kretanje čvrstih tijela ili čestica čvrstih tijela u području infrazvučnih i djelomično zvučnih frekvencija. Osnovne karakteristike vibracija su: frekvencija, amplituda, brzina i ubrzanje vibracija. Prema međunarodnim normama granično izlaganje vibracijama definiše se na tri nivoa i to: one koje izazivaju umor i narušavaju efekat rada, one koje narušavaju zdravlje radnika na pojedinom radnom mjestu i one koje narušavaju komfor na pojedinom radnom mjestu. Gotovo da nema privredne grane u kojoj se ne primjenjuju neki od vibrirajućih alata (šumarstvo, rudarstvo, metalurgija, drvna i tekstilna industrija, kamenolomi, rudarstvo, građevinarstvo, tunelogradnja, brodarstvo,...). Ovisno o mjestu prijenosa vibracija na tijelo razlikuje se: Vibraciona bolest usljed lokalnog dejstva vibracija – HAVS i Vibraciona bolest usljed djelovanja opštih vibracija – WBVS. U kliničkoj slici dominiraju poremećaji na različitim sistemima, u početku funkcionalni, a sa dužom ekspozicijom postaju organski ireverzibilni. Zbog toga su potrebni redovni periodični pregledi uposlenih na mjestima izloženosti djelovanju vibracijama kako bi se na vrijeme, preventivnim djelovanjem izbjegao razvoj ireverzibilnih promjena, a ovisno o nađenom stanju po potrebi pacijenti uputili na ocjenu radne sposobnosti.

Ključne riječi: vibracije, vibratorna bolest, prevencija vibratorne bolesti, ocjena radne sposobnosti

Autor za korespodenciju

Alma Tanković

Zavod za medicinu rada i sportsku medicinu Zeničko-dobojskog kantona

Bulevar Kralja Tvrtka I 4, Zenica, Bosna i Hercegovina

Telefon: +397 32 449 479; fax: +387 32 449 468;

E-mail: alma.tankovic@hotmail.com

[1]*Zavod za medicinu rada i sportsku medicinu Zeničko-Dobojskog kantona, Zenica, Bosna i Hercegovina*

Uvod

Vibracije predstavljaju oscilatorno kretanje čvrstih tijela ili čestica čvrstih tijela u području infrazvučnih i djelomično zvučnih frekvencija. Osnovne karakteristike vibracija su: frekvencija (ljudsko tijelo percipira i apsorbuje vibracije od 1-1000 Hz), amplituda, brzina i ubrzanje vibracije. Pošto se karakteristike vibracija pri istoj frekvenciji mijenjaju tokom vremena, taj složeni oscilatorni proces nastoji se prikazati jednim pokazateljem pa se izračunava – efektivna vrijednost vibracija za svaku mjerenu frekvenciju (najčešće u frekventnom spektru od 1-80 Hz i to u razmaku od jedne trećine oktave – oktave su frekventni intervali u kojima se vrše mjerenja i mogu se podijeliti na terce). U praksi se najčešće mjeri veličina ubrzanja vibracije i usvojena je u međunarodnim standardima kao pokazatelj dopustivog izlaganja vibracijama. Obzirom na smjer širenja vibracije mogu biti vodoravne, okomite, kružne, poprečne ili višesmjerne (1, 2).

Mjerenja i vrednovanje rezultata

Mehanički uticaj vibracija na ljudsko tijelo može se pojednostavljeno prikazati sljedećom slikom (Slika 1).

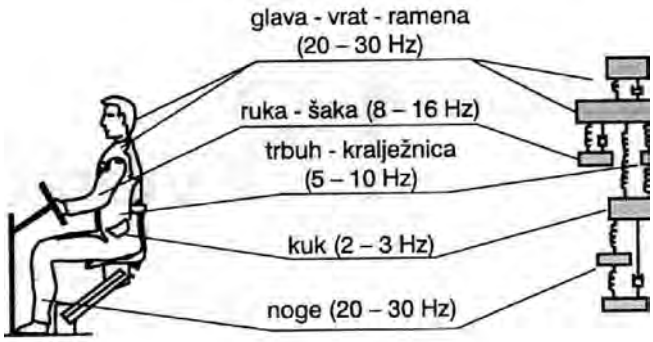

Slika 1. Pojednostavljeni prikaz mehaničkog utjecaja vibracija na ljudsko tijelo (2)

Prema visini frekvencije vibracije možemo podijeliti u tri grupe:

a) vibracije koje izazivaju tzv. morsku bolest *(Motion sickness)* u frekventnom području 0,1-0,63 Hz,
b) vibracije koje se prenose na cijelo tijelo u frekventnom području 1-80 Hz,
c) vibracije koje se prenose na sistem šaka – ruka u frekventnom području 6,3 – 800 Hz.

Da bi se objektivno utvrdio štetni uticaj vibracija na ljudsko tijelo provedena su brojna istraživanja na osnovu kojih su postavljene granice dopuštenog izlaganja, te prema međunarodnim normama (ISO 5349) granično izlaganje vibracijama definiše se na tri nivoa:

a) nivo vibracija koji izaziva umor i narušava efekat rada radnika,
b) nivo vibracija koji narušava zdravlje radnika na pojedinom radnom mjestu i dvostruko je viša od nivoa propisanog u prethodnoj tački (za 6 dB viši nivo od nivoa u tački a),
c) nivo vibracija koji narušava komfor na pojedinom radnom mjestu i 3,15 puta je niži od nivoa propisanog u tački a) (10 dB niži nivo nego u tački a).

Pri razmatranju štetnog djelovanja vibracija značajna su četiri parametra: smjer djelovanja vibracija, vrijeme izlaganja, nivo vibracija i frekvencijska karakteristika osjetljivosti.

Smjerovi djelovanja vibracija u kojima treba postaviti akcelerometre pri mjerenju određeni su međunarodnim standardom ISO 8727/1995 pri čemu se koristi pravilo desne ruke (Slika 2).

Slika 2. Pravilo desne ruke (2)

Prema tome koordinatni sistem za čitavo tijelo i glavu u stojećem, sjedećem i ležećem položaju na fiksnom radnom mjestu prikazan je Slikom 3, a za sistem šaka ruka Slikom 4.

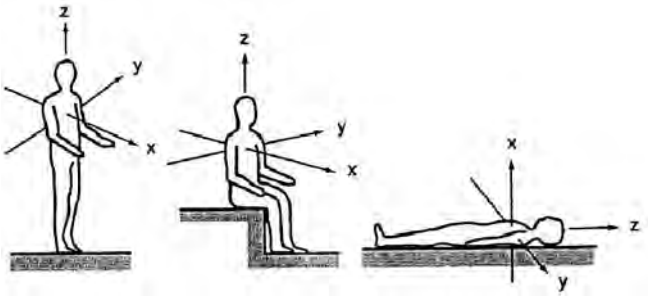

Slika 3. Koordinatni sustavi za čitavo tijelo u stojećem, sjedećem i ležećem položaju (2)

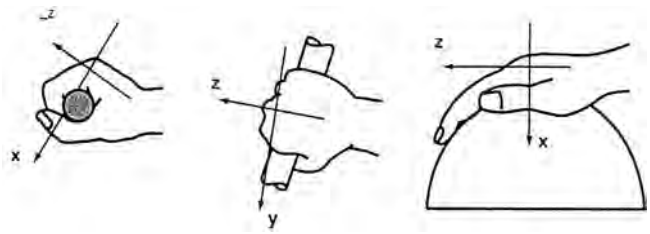

Slika 4. Koordinatni sustavi za sustav šaka – ruka (2)

Normativi

Kod nas za sada ne postoje normativi za maksimalno dopustive vrijednosti vibracija pa se primjenjuju norme prema Međunarodnoj standardizaciji *(International Organisation for Standardisation –ISO*). Prema preporukama Međunarodne organizacije za standardizaciju, normiraju se posebno opšte vertikalne vibracije koje djeluju na čovjeka u položaju kada stoji ili sjedi ili vibracije koje djeluju direktno na ruke radnika ili pojedine dijelove tijela. Prema ovim preporukama treba normirati vibracije u dijapazonu od 1-100 Hz. Pri prekoračenju maksimalno dopuštenih vrijednosti nastupa fizički i psihički zamor, umanjuje se radna sposobnost i stvara posebna opasnost od pojave vibracione bolesti. Ovi kriteriji nisu stroge granice koje ih određuju kao biološki štetne. Velike su razlike od granice gdje počinje smanjivanje komfora do granice gdje nastaje direktna opasnost za zdravlje. Normativne krive definišu srednje vrijednosti ubrzanja kojima radnik na radnom mjestu smije biti izložen a da ne nastupe značajne somatske i psihičke promjene u njegovom organizmu (1).

Za vibracije koje se prenose na ruke koristi se ISO standard 5349/1986, koji predstavlja postotak izloženih osoba u kojih će se razviti vaskularne smetnje pri četvorostanom dnevnom izlaganju vibracijama različitih vrijednosti ubrzanja, a tokom višegodišnjeg trajanja izloženosti (Tablica 1). Evropska zajednica smatra da je rizik oštećenja zdravlja zanemariv tokom osmostanog izlaganja vibracijama ubrzanja do 1 m/s^2, a ako je ubrzanje do 2,5 m/s^2 potrebno je upoznati radnike sa opasnostima od djelovanja vibracija; ako je ubrzanje od 2,5-5 m/s^2 indiciran je zdravstveni nadzor zbog otkrivanja ranih znakova djelovanja vibracija; dok kod vrijednosti ubrzanja iznad 5 m/s^2 mogu se očekivati jasna oštećenja zdravlja. Radnici smiju biti izloženi djelovanju vibracija ubrzanja 20 m/s^2 i više samo tokom nekoliko minuta i uz sve raspoložive zaštitne mjere.

Tablica 1. Dopušten nivo vibracija koje se prenose na sistem šaka – ruka, m/s^2 (2)

Dopušteno vrijeme dnevnog izlaganja, h	Vrednovana ubrzanja za sve tri osi, m/s^2
B	2,1
4	2,9
2	4,1
1	5,8

Za vibracije koje se prenose na cijelo tijelo koristi se ISO standard 2631/1985 koji se odnosi na periodične vibracije okomitog i vodoravnog smjera. Čovjek je najosjetljiviji na vibracije koje djeluju na cijelo tijelo u frekventnom rasponu od 4-8 Hz ako su okomitog smjera, a u rasponu 1-2 Hz ako su vodoravnog smjera (Tablica 2).

Tablica 2. Dopušteni nivoi ubrzanja vibracija za pojedine smjerove (2)

Vrijeme izlaganja, h	Dopuštena razina vibracija	
	z-os	x, y-osi
8	0,6	0,44
6	0,8	0,57
4	1,0	0,75

Standard za vibracije koje djeluju na cijelo tijelo predviđa granične vrijednosti za tri različita kriterija koji se odnose na:

a) pojavu zamora, odnosno zaštitu radne efikasnosti;
b) granicu izlaganja radi zaštite zdravlja; i
c) pojavu osjećaja nelagode, tj. zaštitu udobnosti.

Prva dva kriterija primjenjuju se kod profesionalne izloženosti vibracijama, a posljednji prilkom procjene udobnosti putnika u prevoznim sredstvima. Prema ISO-standardima granične vrijednosti ubrzanja važe za zaštitu radne efikasnosti, dok se za zaštitu zdravlja vrijednosti ubrzanja moraju podvostručiti, a za zaštitu udobnosti podijeliti sa 3,14 (2).

Izvori ekspozicije

Gotovo da nema privredne grane u kojoj se ne primjenjuju neki od vibrirajućih alata (šumarstvo, rudarstvo, metalurgija, drvna i tekstilna industrija, kamenolomi, rudarstvo, gtađevinarstvo, tunelogradnja, brodarstvo,...) (3).

Teško je razgraničiti uticaj vibracija koje se isključivo prenose na cijelo tijelo (opšte vibracije), a koje na ruke (lokalne vibracije). Uglavnom vibracijama koje se prenose na cijelo tijelo izloženi su vozači prijevoznih i prijenosnih sredstava, poljoprivrednih strojeva i traktora, građevinskih strojeva, piloti, te rukovaoci indusrtijskih strojeva koji sami ili sa svojom podlogom vibriraju (1, 2).

Vibracijama koje se prenose na ruke uglavnom su izloženi radnici koji rade ručnim vibrirajućim alatima (čekić, bušilice, brusilice, pile, nabijači, pištolj), bez obzira kojom se energijom koriste (pneumatski, električni), zatim mineri, kopači, sjekači motornom pilom ili električnim cirkularima, bušači u kamenolomima, uopšte u građevinarstvu, radnici na mašinskoj obradi metala, čišćenju metalnih odljevaka, brušenju i bušenju metala i drveta, prešanje i poliranje metala, radnici na strojevima u industriji obuće, itd (1, 2).

Patogeneza

Patogeneza vibratorne bolesti nije do kraja razjašnjena i zavisi od brojnih faktora. Morfološke i funkcionalne promjene koje se javljaju nastaju kao posljedica:

a) direktnog mehaničkog dejstva vibracija (koje izaziva odgovarajuće traumatske fenomene na mjestu njihova djelovanja)
b) indirektnog razdražujućeg djelovanja vibracija na nerve (čime preko složenih reflektivnih mehanizama utičući na različite dijelove nervnog sistema mogu nastati posljedice na različitim nivoima: krvnih sudova i srca, nervnog sistema, kostiju, zglobova i mišića, senzibiliteta, čula sluha, vida i ravnoteže, kože, želuca, endokrinog sistema, metabolizma, i dr. (3).

Dejstvo vibracija na organizam zavisi prvenstveno od fizičkih parametara vibracija tj. frekvencije, amplitude, ubrzanja i energije. Biološki efekti vibracija zavise naročito od njihove frekvence. Utvrđeno je da najjače vazoneurotske reakcije daju vibracije frekvence od 35-150 Hz (1). Broj vibracija je obrnuto proporcionalan sa težinom alata, pa do oštećenja uglavnom dolazi pri upotrebi srednje teških i lakih alata (4). Smatra se da tkiva gase samo visokofrekventne vibracije, dok se niskofrekventne vibracije mogu da rasprostiru do udaljenih mjesta. Koštano tkivo je dobar provodnik i rezonator vibracija, a zglobne površine su efikasan prigušivač vibracija. Promjene u strukturi koštanog tkiva pri raznim oboljenjima mogu povećati (osteoporoza zbog pojave zvučne rezonance) ili smanjiti prenošenje vibracija (sklerotični procesi na kostima).

Na štetno djelovanje vibracija mogu da utiču i težak i neispravan alat, vrsta i tvrdoća materijala koji se obrađuje, niska spoljna temperatura, velika vlažnost vazduha, hladna površina alata, težak mišićni napor, zamor, nefiziološki položaj tijela pri radu, koji pojačavaju štetno djelovanje vibracija. Takođe se osjetljivost organizma mijenja zavisno od cirkadijalnog ritma, pa je prag osjetljivosti u toku dana niži, a ujutro i uveče se znatno povećava. Povećanu osjetljivost na vibracije pokazuju osobe koje su preležale pjegavac, doživjela smrzavanje, hronični alkoholičari, osobe koje imaju poremećaje periferne cirkulacije sa sklonošću angiospazmima i vaskularnim krizama, poremećaje koronarne cirkulacije, hipertoničari i hipotoničari, oboljenja srednjeg uha, nervne bolesti, i drugo (1).

Klinička slika

U kliničkoj slici dominiraju poremećaji na različitim sistemima, u početku funkcionalni, a sa dužom ekspozicijom postaju organski ireverzibilni.

1. Vaskularni poremećaji nastaju usljed djelovanja na lokalne adenoreceptore. Ovi poremećaji prolaze kroz više stadijuma:

a) vazomotorna faza – početna faza koju karakterišu prolazni spazmi,
b) vazospastična faza – kada se naizmjenično javlja spastično i atonično stanje kapilara,
c) vazoparalitična faza – kapilari su atonični, deformisani, redukovani sa povećanom propustljivošću.

Tako od početnih napada spazma kapilara i prekapilara, a uz dugu ekspoziciju dolazi do oštećenja cirkulacije i javljaju se trofičke promjene na koži, mišićima, tetivama i aponeurozama.

2. Neurološki poremećaji nastaju zbog strukturnih promjena na samim perifernim nervima sa demijelizirajućim procesima i sa smanjenjem broja nervnih vlakana u vidu:

a) mono i polineuropatija sa motornim i senzitivnim ispadima u vidu polineurotičnog sindroma praćenog različitim senzitivnim, trofičkim i vaskularnim poremećajima.
b) astenična i neurastenična stanja usljed poremećaja u CNS-u.

3. Mišićni poremećaji – prvih godina pri radu sa vibrirajućim alatima javlja se izvjesno povećanje mišićne snage, ali vremenom mišićna snaga sve više opada uz smanjenje izdržljivosti mišića.

a) smanjenje razdražljivosti, tonusa i refleksa mišića.

b) promjena mišićne snage.
c) postpena atrofija malih mišića šaka

4. Koštano–zglobni poremećaji – promjene su najčešće na kostima ručnog zgloba i šake, lakatnom zglobu, ali i drugim kostima. Promjene su praćena bolovima pri pokretima i u miru, nekada i noću, oslabljenom grubom motornom snagom, ograničenom pokretljivošću. Manifestuju se:

a) oštećenjem zglobnih hrskavica (fisure, degeneracije, raslojavanje, fragmentiranje).
b) stvaranje osteofita (na rubovima zglobnih površina kao regenerativni proces hrskavice).
c) sklerotične promjene i cistična rasvjetljenja u kostima.
d) deformirajuća spondiloza.
e) osteoporoza
f) egzostoze, endostoze, osteomi, okoštavanje tetiva
g) aseptična nekroza, pojava cisti i fraktura u kostima.

5. Poremećaj senzibiliteta – dolazi do postepenog sniženja svih vidova kožnog senzibiliteta bez jasnih granica, izraženije distalno

a) smanjenje senzibiliteta za vibracije – predstavlja rani simptom i obično se javlja prvi.
b) smanjenje senzibiliteta za bol – u početku samo na krajnjim falangama prstiju ruku i nogu, a kasnije se širi na cijelu šaku i podlakticu, odnosno stopalo i potkoljenicu. Smanjenje senzibiliteta za bol može ići do potpune anestezije.
c) smanjenje senzibiliteta za toplotu – zahvata područja po tipu rukavica i čarapa.
d) smanjenje taktilnog senzibiliteta – obično se javlja kod visokofrekventnih vibracija.
e) pareze i paralize i sindrom karpalnog kanala – javlja se, ali rijetko.

6. Poremećaj funkcije čula sluha, vida i ravnoteže

a) dolazi do oštećenja sluha u niskim frekvencama, a dugotrajno dejstvo vibracija pojačava štetno djelovanje buke dovodeći do bržeg profesionalnog oštećenja sluha.
b) pri obavljanju poslova koji zahtjevaju veliku preciznost uz istovremeno dejstvo vibracija može doći do pojave dvoslika, stvaranja mreže pred očima i slabijeg vida, a uz to dolazi i do izrazitog spazma krvnih sudova mrežnjače.
c) periodične vibracije niske frekvence od 10-20 Hz pokazuju štetni efekat na vestibularni aparat.

7. Trofičke promjene

a) hiperkeratoze, zaravnjenje kožnih nabora, ragade kože
b) hipotrofija i atrofija mišića šake
c) fenomen praznih prstiju – nedostatak turgora na jagodoicama prstiju uz osjećaj da postoji višak kože na tom dijelu prsta.
d) Dupuytrenova kontraktura 3. i 4. prsta
e) Tendovaginitis recidivirajući i hronični

8. Sekretorni poremećaji

a) hiper ili hipohidroza - u vidu pojačanog znojenja šaka ili suhe kože (3).

Klasifikacija bolesti uzrokovanih djelovanjem vibracija

Klasifikacija bolesti nastalih djelovanjem vibracija na ljudski organizam ovisno o mjestu prijenosa vibracija na tijelo:

A. Vibraciona bolest usljed lokalnog dejstva vibracija – HAVS [*Hand-arm vibration syndrome*]
B. Vibraciona bolest usljed djelovanja opštih vibracija – WBVS [*Whole body vibration syndrome*]

A. HAVS nastaje kao posljedica prijenosa vibracija na ljudsko tijelo preko ruku uzrokujući oštećenja mnogih organskih sistema, a najjače izražene promjene su na mjestu prijenosa tj. šakama i rukama. Najviše su izloženi radnici u šumarstvu tj. sjekači sa motornom pilom, brusači i rezači u ljevaonicama i u metalskoj industriji, brodogradilištima, kamenoresci, itd.

Dolazi do oštećenja periferne cirkulacije, perifernih nerava i koštano-zglobnog i mišićnog sistema.

U evoluciji lokalne vibracione bolesti mogu se razlikovati četiri stadijuma:

1. U prvom stadijumu prisutna je povećana osjetljivost na hladnoću, lake parestezije u prstima ruku, lako snižen vibracioni senzibilitet, diskretna akrohipotermija i akrocijanoza. Ove promjene imaju reverzibilan karakter.
2. U drugom stadiju pojačavaju se parestezije, smanjuje se osjetljivost na dodir cijele šake pa i podlaktice, slabi mišićna snaga šaka, snižena je temperatura prstiju, povećano znojenje šaka, javljaju se angiospastične pojave – bljedilo prstiju na provokaciju (hladnoću, rad sa hladnim alatima, pranje ruku hladnom vodom). Bolesnici se žale na hlad-

noću, pojačan zamor,, razdražljivost, te javljaju se znaci početnog asteničnog ili astenično-neurasteničnog karaktera.

3. U trećem stadiju bolovi u rukama su veoma izraženi, naročito poslije rada, ograničena pokretljivost zglobova, napadi bijeljenja prstiju često se izmjenjuju sa zastojnom cijanozom prstiju, šaka, naročitio dlanova, karakterističan ovalni izgled vrhova prstiju, asimetrija arterijskog pritiska (Palov simptom), te znaci astenično-neurasteničnog sindroma.
4. Četvrti stadij se relativno rijetko javlja, prisutni znaci generaliziranih vaskularnih poremećaja na nogama, koronarnom i cerebralnom krvotoku. Poremećaji senzibiliteta jako izraženi na većim područjima. Promjene su većinom ireverzibilne.

Stepenovanje HAVS-a prema Tayloru i Palmeru, odnosno revidirana Štokholmska klasifikacija iz 1986.g. obuhvata odvojeno vaskularne i senzitivne simptome (Tablica 3). Smatra se da osobe mlađe od 50 g. u 1. i 2. stadiju mogu postići bitno poboljšanje nakon prekida ekspozicije vibracijama, dok starije osobe u 3. i 4. stadiju mogu zadržati isto stanje ili čak pokazati pogoršanje.

B. WBVS nastaje kao posljedica prijenosa vibracija preko stopala ili zdjelice na cijelo tijelo uzrokujući promjene na mnogim organskim sistemima, prvenstveno

Tablica 3. Stupnjevanje vibracijskog sindroma (HAVS) prema Štokholmskoj klasifikaciji - po Tayloru i Palmeru (2)

Vaskularni simptomi	
Stupanj	**Opis**
0 -	Bez napadaja Raynaudova fenomena
1 Blag	Povremeni napadaji, zahvaćeni samo vršci jednog ili više prstiju
2 Umjeren	Povremeni napadaji, zahvaćene distalne i srednje falange jednog ili više prstiju
3 Težak	Česti napadaji, zahvaćene sve falange većine prstiju
4 Vrlo težak	Kao 3 i trofične kožne promjene na vršcima prstiju
Senzoneuralni simptomi	
0 SN	Bez simptoma
1 SN	Povremena ukočenost, s trncima ili bez njih
2 SN	Povremena ili stalna ukočenost, smanjeni osjet
3 SN	Povremena ili stalna ukočenost, smanjeni osjet i manualna spretnost

kičmenom stubu (spondiloze, skolioze, spondilartroze, degeneracije i.v. diska i suženjem i.v. prostora, te u težim slučajevima i hernijacijom i.v. diska), artrotične promjene zglobova kuka. Najviše su izloženi radnici koji obavljaju poslove na vibrirajućim podestima i podovima, poslovi upravljanja traktorom, buldožerom, bagerom, kamionom na neravnom terenu, vuča vozova, itd. (5).

Vibracije koje djeluju na cijelo tijelo manifestuju se kao periferna vazospastična bolest (Raynaudov fenomen), varikoziteti donjih ekstremiteta, varikokela, hemoroidi, ishemična bolest srca, češće hipertenzija nego hipotenzija sa labilnošću krvnog pritiska i pulsa. U kliničkoj slici vibracione bolesti izazvane opštim vibracijama prisutni su: bol u nogama bez tačne lokalizacije i koji se pojačava na toploti, a smanjuje na hladnoći, malaksalost nogu, hiper i hipoestezije, znatno snižena temperatura kože prstiju i stopala, sniženost vibracionog senzibiliteta.

U odmaklim slučajevima javljaju se glavobolje, mučnina, povraćanje, vrtoglavica, napadi gubitka svijesti, pojačani tetivni refleksi, tremor prstiju ruku, nistagmus, znaci dijencefalnog sindroma (astenija, gubitak tjelesne težine, hipotonija, poremećaj termoregulacije, metabolizma i endokrinog sistema), znaci spinalnog sindroma (rasprostranjeni poremećaji senzibiliteta u predjelu ruku, ramena i grudnog koša, progresivna mišićna atrofija ruku, ramenog pojasa, a nekada i nogu), kod žena poremećaji menstrualnog ciklusa, sklonost spontanim pobačajima, itd. (1, 2).

Dijagnoza vibracione bolesti

Za dijagnosticiranje vibracione bolesti prvenstveno je potrebna iscrpna radna anamneza (vrsta i intenzitet vibracija, dužina ekspozicije, podaci o korištenju ličnih zaštitnih sredstava,...), klinički pregled i metode kojima se mogu objektivizrati nastala oštećenja.

Za dijagnosticiranje vaskularnih oštećenja tj. da li postoje znaci spazma ili atonije krvnih sudova koriste se metoda mjerenja kožne temperature, proba sa hladnom vodom (Cold test), Lewis-Prusikova proba, Palova proba (eventualno razlika u arterijskom pritisku desne i lijeve ruke), proba stisnutih šaka, Bogolepova proba, digitalna fotopletizmografija bez i sa vanjskim podsticajima. Time se može utvrditi stepen bolesti u kojem krvne žile reaguju izraženim vazospazmom na vanjski podražaj (vibracije, hladnoća, vlaga, stres). Ukoliko izostane bilo kakva reakcija znači da se radi o trajnim organskim promjenama krvnih sudova šaka.

Oštećenje perifernog nervnog sistema utvrđuje se EMNG –om (elektromioneurografija), testovima ispitivanja senzibiliteta za vibracije, bol, temperaturu i dodir (1, 2). Da bi se utvrdile promjene na koštano zglobnom sistemu potrebno je načiniti rtg šaka, lakatnih zglobova i kičmenog stuba.

Liječenje

Osnovni princip pri liječenju svih profesionalnih bolesti je prekid izloženosti štetnom faktoru, u ovom slučaju prekid rada sa vibrirajućim alatima, rada na podlogama koje vibriraju, bez izloženosti nepovoljnim klimatskim uslovima, prvenstveno hladnoći i vlazi, te bez poslova koji iziskuju teško fizičko naprezanje. Savjetovati obavezan prekid pušenja, a u tretmanu primjenjuju se sredstva sa vazodilatatornim, analgetskim i tonizirajućim efektom. Takođe kod koštano zglobnih manifestacija preporučuje se fizikalni tretman (1, 2).

Prevencija

Prevencija vibracione bolesti obuhvata:

a) tehnološko- tehničke mjere – smanjiti na najmanju moguću mjeru intenzitet vibracija i dužinu izloženosti pa se preporučuje odmor od 10 min. na svaki sat rada; izmjena tehnoloških procesa (npr. zavarivanje umjesto zakivanja, presovanje umjesto kovanja); konstruisanje alata prihvatljivih karakteristika vibracija, održavanje alata i strojeva; upotreba ličnih zaštitnih sredstava (antivibracijske rukavice, zaštita od hladnoće); obezbjeđenje adekvatnih mikroklimatskih uslova u radnim prostorijama, itd.
b) Medicinske mjere – obuhvataju provođenje profesionalne orjentacije i selekcije pri zapošljavanju, obavljanje prethodnih, i periodičnih pregleda (jedan puta godišnje) (5, 6, 8), otkrivanje ranih znakova vibracione bolesti, blagovremeno i efikasno liječenje oboljelih i rehabilitacija.
c) Zdravstveno prosvjećivanje i edukacija (upoznavanje sa štetnostima, značaj mjera zaštite na radu, uticaj pušenja i konzumiranja alkohola, te pravilne ishrane)
d) Zakonodavno – administrativne mjere (ISO standardi za lokalne vibracije 8-1000 Hz i za opšte vibracije je 1-80 Hz).

Ocjena radne sposobnosti

Pri ocjenjivanju radne sposobnosti oboljelih od vibracione bolesti potrebno je utvrditi klinički oblik i stadijum bolesti, stepen izraženosti kliničkih manifestacija – funkcionalne ili trajne organske promjene i stepen kompenzacije procesa.

U prvom stadiju radna sposobnost je očuvana, potrebne su samo češće ljekarske kontrole i skraćenje dnevne ekspozicije vibracijama.

U drugom stadiju potrebno je pacijenta izolovati sa datog radnog mjesta 2-3 mjeseca, provesti liječenje i ukoliko su efekti liječenja zadovoljavajući radnik se može vratiti na ranije radno mjesto uz povremene kontrole. U protivnom izvršiti prekvalifikaciju.

U trećem stadiju kontraindiciran je dalji rad sa vibrirajućim alatima, provesti liječenje i prekvalifikaciju.

U četvrtom stadiju sa znacima generalizacije procesa postoji potpuni gubitak radne sposobnosti (1, 7).

Kriteriji za priznavanje vibracione bolesti za profesionalno oboljenje

Da bi vibraciona bolest bila proglašena profesionalnim oboljenjem moraju biti ispunjeni određeni kriteriji:

1. Pozitivna radna anamneza – da su na radnom mjestu prisutne vibracije kao profesionalna noksa iznad maksimalno dozvoljenih vrijednosti – dokaz o ekspoziciji najmanje 5 godina;
2. Izražene tipične subjektivne tegobe u skladu sa kliničkom slikom koja potvrđuje oboljenje nerava, krvnih sudova, mišića, kostiju i zglobova sa jasnim dokazom da postoji organsko i funkcionalno oštećenje uzrokovano djelovanjem vibracija (9);
3. Poremećaj periferne cirkulacije (obavezno) – što podrazumjeva napade bijelih prstiju ili sniženje temperature kože ispod 25 ºC, pozitivan kapilaroskopski nalaz, pozitivan pletizmografski nalaz;
4. Poremećaj na koštanom ili neuromišićnom sistemu (bar jedan) – što na koštanom sistemu podrazumjeva RTG promjene na kostima ručja (artroze, egzostoze, aseptične nekroze ili ciste) i kostima lakta (epikondilitis), a na neuromuskularnom sistemu obostrani EMNG ispad senzibiliteta na *n. medianus* ili *n. ulnaris* ili hipotrofija hipotenara ili tenara uz atrofiju kože;

- Ukololiko neki od ovih uslova nije ispunjen može se postaviti dijagnoza Profesionalna osjetljivost na vibraciju (*Expositio cum vibratio prof.)*.

- Lice koje je oboljelo od vibracione bolesti nije sposobno za dalji rad sa vibracijama, kao ni za precizne manuelne poslove i druge poslove koji zahtjevaju veće fizičko naprezanje, kontakt sa vaskulotropnim, neurotropnim i osteotropnim noksama i rad u nepovoljnim mikroklimatskim i klimatskim uslovima. Takođe, promjenu radnog mjesta treba sugerisati i osobama kojima je postavljena dijagnoza Expositio cum vibratio. prof (3).

Reference

1. Stanković D, Tričković K. Vibracije u Stanković D. Medicina rada. Medicinska knjiga Beograd-Zagreb, 1984; 411-19.
2. Šarić M, Žuškin E. Vibracije u Bogadi-Šare A, Goglia V. Medicina rada i okoliša. Medicinska naklada, Zagreb 2002; 346-57.
3. Aranđelović M, Jovanović J. Vibracije u Medicina rada. Medicinski fakultet, Univerzitet u Nišu, 2009; 66-70.
4. Šarić M, Majić-Prpić D, Beritić T. Oštećenje vibracijama u Patologija rada. Panorama, Zagreb, 1965; 307.
5. Šarić M, Ribić Z, Čengić-Buranji Z, Sertić Z. Poslovi pri kojima je radnik izložen vibracijama i potresanju u Radna sposobnost. Priručnik, Zagreb, 1984; 49.
6. Zakon o zaštiti na radu (Sl. List BiH br 22/90, čl.18); 57.
7. Čapeta R, Reif N, Ribarić M, Rismondo M. Oštećenja vibracijama u Radna sposobnost i invalidnost, Čakovec-Zagreb, 1986; 573.
8. Ribić Z, Švarc-Radmilović J. Dijagnostičke, terapijske i profilaktičke mogućnosti kod vibracione bolesti. III Jugoslovenski kongres medicine rada, Ljubljana. Zbornik radova 1971; 524-27.
9. Lista profesionalnih bolesti, Službene novine Federacije Bosne i Hercegovine, 2002.

Stručni članak

HITNA STANJA U OFTALMOLOGIJI

Hitnost u oftalmologiji

Nina Jovanović[1], Lejla Muhamedagić[2]

Sažetak

Urgentna ili hitna stanja u oftalmologiji su takva oboljenja ili povrede oka koja traže hitnu i neodložnu pomoć, zbog mogućeg brzog gubitka funkcije oka ili drugih opasnosti. Oftalmološke povrede su najčešći uzrok okularnog morbiditeta i jednostranog ili dvostranog gubitka vidnih funkcija, a relativno su čest uzrok slijepoće,česte u modernom vremenu i načinu života. U prvi red hitnosti u okviru povreda oka spadaju one nastale hemijskim sredstvima: kiselinama (solna, sirčetna, sumporna, azotna), bazama (amonijak, Natrijeve i kalijeve baze, razrijeđivači, boje, malter, kreč) i drugim hemijskim sredstvima. Druge nemehaničke povrede nastaju dejstvom: hiper i hipotermalne energije, ultravioletnih i infracrvenih zraka, te jonizirajućeg zračenja. Mehaničke povrede su druge po redu hitnosti i dijele se na: zatvorene i otvorene povrede očne jabučice. Veći red hitnosti imaju otvorene povrede očne jabučice i one se dijele na: laceracije (penetrantne i perforativne povrede oka) i rupture. Postoji i niz hitnosti uzrokovanih oboljenjima oka, koja zahtijevaju promtan tretman.

Ključne riječi: povrede i oboljenja oka, urgentna stanja, tretman

Autor za korespodenciju:

Nina Jovanović
Služba za očne bolesti, Kantonalna bolnica Zenica
Crkvice 67, Zenica, Bosna i Hercegovina
Telefon: 032 405 133; Fax: 032 226 576
e-mail: nina_scoph@yahoo.com

Uvod

Urgentna ili hitna stanja u oftalmologiji su takva oboljenja ili povrede oka koja traže hitnu i neodložnu pomoć, zbog mogućeg brzog gubitka funkcije oka ili drugih opasnosti. Dok imamo zdravo oko i uredan vid obično ne razmišljamo ili ne možemo zamisliti kako bi se snašli ili ponašali u slučaju izgubljenog čak i privremeno oslabljenog vida. Neki ljudi gube osjet vida postepeno, tako da se oni jednostavno navikavaju na takav način života. Međutim, u neuporedivo težoj situaciji su ljudi koji naglo izgube vid. Vrlo važno za hitna stanja u oftalmologiji je da se što brže dođe do što tačnije anamneze naročito kod povrede oka.

Najčešći uzroci "crvenog oka" su konjunktivitis, subkonjuktivalno krvarenje, keratitis, uveitis, akutni glaukom, povrede i strana tijela. Konjunktivitis je najčešća uputna oftalmološka dijagnoza, i obično prva

[1]Služba za očne bolesti, Kantonalna bolnica Zenica; [2]Zavod za medicinu rada i sportsku medicinu Zeničko-dobojskog Kantona, Zenica, Bosna i Hercegovina

dijagnoza na koju pomisli ljekar opće medicine kada vidi crveno oko. Kod sumnje na konjunktivitis nikad se liječenje ne smije početi steroidnim lijekovima, samo oftalmolog može donijeti odluku o liječenju steroidima. Ako niste u mogućnosti uputiti pacijenta s crvenim okom oftalmologu najmanje ćete pogriješiti ako otpočnete liječenje antibiotskim kapima ili mastima.

Osobito pažljivo treba pregledati zjenicu, jer je zjenica važan difrencijalno dijagnostički ključ (Tabela 1).

Tabela 1. Izgled zjenice kod pojedinih oftalmoloških oboljenja

Zjenica	Vjerovatno stanje
Normalna	Konjunktivitis, blaže bolesti rožnice
Uska	Iridociklitis,ulkus rožnice
Srednje široka,fiksirana	Akutni glaukom
Nepravilna	Trauma

Drugi važan ključ je vidna oštrina, svako akutno smanjenje vidne oštrine je znak opasnosti i zahtjeva hitan oftalmološki pregled (Tabela 2).

Tabela 2. Vidna oštrine kod pojedinih oftalmoloških stanja

VIDNA OŠTRINA	STANJE	ZNAKOVI
Normalna	Akutni konjunktivitis	Bulbarna i palpebralna spojnica hiperemična, ali je rožnica uredna
	Subkonjunktivalno krvarenje	Iznenadna pojava bezbolne krvavocrvene boje bulbarne spojnice
Smanjena	Ozljeda oka	Na dijagnozu upućuje anamneza i vanjski pregled
	Bolest ili ozljeda rožnice	Fluorescein boji defekt rožničkog epitela
	Akutni glaukom	Očna jabučica tvrda kao kamen, zjenica srednje široka ili široka, rožnica zamućena
	Iridociklitis	Sobna vodica zamućena (Tyndallov fenomen), prašinasti precipitati na endotelu rožnice, zjenice uske ili nepravilne

Iznenadni gubitak vida u mirnom, nepodraženom oku može biti posljedica okluzije centralne retinalne arterije ili vene, ablacije retine, horioretinitisa, retinalnog ili vitrealnog krvarenja, optičkog neuritisa, migrenske aure, intrakranijalne ili ekstrakranijalne vaskularne okluzije, histerije ili se radi o simulaciji. Pacijenta treba što prije uputiti oftalmologu jer faktor vremena može biti presudan za očuvanje vida (u okluziji retinalne arterije radi se o minutama) (1).

Bol u oku se javlja uglavnom kod bolesti prednjeg segmenta i adneksa (suzni aparat, kapci). Najbolnije mjesto je rožnica koja je bogata nervnim završecima. Spojnica je manje bolna, uz bol, bolesti prednjeg segmenta su praćene sa „podražajnim znacima“ (fotofobija, blefarospazam i epifora). Bol se javlja kod ovih stanja: erozije i oštećenja rožnice, hordeoluma, upale suzne vrećice i suzne žlijezde, upale irisa i cilijarnog tijela, akutnog glaukoma. Najteže bolesti oka obično nisu praćene bolovima , retina nema receptora za bol, a bolesti retine su one koje najviše ugrožavaju vid. Površinska bol javlja se u obliku osjeta stranog tijela, pijeska u očima, svrbeža, pečenja, žarenja, bockanja, suhoće u očima, grebanja. Lokalizirana bol na pritisak očne jabučice u toku je upale sklere, irisa, zrakastog tijela i akutnog glaukoma, na kapcima kod hordeoluma, pri upali suzne žlijezde i pri upali suzne vrećice. Duboka bol iza oka i prema sljepoočnici, čelu, korijenu nosa i gornjoj čeljusti nastaje kod akutnog iridociklitisa, akutnog napadu glaukoma, upale sklere, Tenonove ovojnice, očne šupljine. Bol pri pokretanju oka upozorava na retrobulbarnu upalu vidnog živca, upalu Tenonove ovojnice, rastezanje stražnjeg pola očne jabučice (2).

Hitna stanja u oftalmologiji prema uzroku nastanka možemo podijeliti na hitna stanja uzrokovana povredama oka, vaskularnim promjenama i oboljenjima oka.

Povrede oka

Oftalmološke povrede su najčešći uzrok okularnog morbiditeta i jednostranog ili dvostranog gubitka vidnih funkcija, a relativno su čest uzrok slijepoće,česte u modernom vremenu i načinu života. Osim toga, humane, društvene i ekonomske posljedice povreda oka su enormne u svim dijelovima svijeta (3). Učestvuju sa 15-20% u ukupnoj ljudskoj traumatologiji (4). Mogu se podjeliti prema uzorku nastanka na: mehaničke i nemehaničke (hemijske, fizičke radijacione).

U prvi red hitnosti u okviru povreda oka spadaju one nastale hemijskim sredstvima: kiselinama (solna, sirčetna, sumporna, azotna), bazama (amonijak, Natrijeve i kalijeve baze, razrijeđivači, boje, malter, kreč) i drugim hemijskim sredstvima. Sve vrste ovih materijala dovode do lakših ili težih povreda oka sa posljedičnim komplikacijama, što zavisi od količine i koncentracije materijala koji je izazvao povredu, zahvaćenoj površini oka, dužine trajanja kontakta i brzine pružanja prve pomoći. Baze posebno lako i brzo prodiru u tkivo oka i izazivaju teške komplikacije. Prva pomoć se sastoji u detaljnom ispiranju vodom, odstranjivanju krutih i većih materija iz oka, ispiranju oka sa Natrijum hidrogenkarbonatom (NaHCO3) kada su povrede izazvane kiselinama, odnosno 3% *Acidi Borici*, vitaminom C, Natrijevim citratom

kada su izazvane bazama radi neutralizacije učinka i smanjenjem inflamacije inhibicijom neutrofila (4). Ukapava se sredstvo za širenje zjenica, te se pacijent transportuje u specijalističku ustanovu u kojoj mu se pruža definitivan oftalmološki pregled i tretman.

Druge nemehaničke povrede nastaju dejstvom: hiper i hipotermalne energije, ultravioletnih i infracrvenih zraka, te jonizirajućeg zračenja.

Mehaničke povrede su druge po redu hitnosti i dijele se na: zatvorene i otvorene povrede očne jabučice. Veći red hitnosti imaju otvorene povrede očne jabučice i one se dijele na: laceracije (penetrantne i perforativne povrede oka) i rupture (5). Ruptura je rana cijele debljine tkiva oka, uzrokovana tupim predmetom, penetrantna povreda je rana cijele debljine tkiva oka uzrokovana oštrim predmetom i ima samo ulaznu ranu, a perforacija ima i ulaznu i izlaznu ranu. Ove povrede se hirurški zbrinjavaju unutar prvih 6 sati od povrijeđivanja u ustanovama osposobljenim za mikrohirurške pocedure koje se sastoje od: rekontrukcije tkiva, uspostavljanja ranijih anatomskih odnosa, funkcije i kozmetskog efekta (6). Svaka ovakva povreda predstavlja put infekcije oka, a zbrinjavaju se u općoj ili lokalnoj anesteziji po principima stroge sterilnosti

Hitna stanja u oftalmologiji uzrokovana vaskularnim promjenama

Okluzija centralne retinalne arterije spada u urgentna stanja u oftalmologiji jer se bolesniku objektivno može pomoći samo u prvih 30-40 minuta. Pacijenta treba što hitnije uputiti u odgovarajuću specijaliziranu ustanovu, gdje će se poduzeti odgovarajući liječenje i pokušati ponovo uspostaviti cirkulacija u obliteriranim krvnim žilama retine, prije nego što je došlo do propadanje visokodiferenciranog retinalnog nervnog tkiva. Klinička slika se manifestuje naglim, iznenadnim i teškim jednostranim gubitkom vida, te jakao redukcija vida kod okluzije ogranka centralne retinalne arterije. Etiologija je različita, najčešće je posljedica ateroskleroze, iako može da bude izazvana i kalcifikovanim embolusima. Pružanje hitne pomoći započeti tako što ćemo smiriti pacijenta (dati sedativ, lijek protiv visokog krvnog pritiska, ako boluje od visokog krvnog pritiska ili nitroglicerin pod jezik ako je srčani bolesnik), dok pacijent sjedi, nježno pritisnuti oko tvrdim dijelom dlana preko zatvorenog kapka i početi ritmičnu „masažu“ oka. Time naizmjenično povisujemo i snizujemo pritisak u oku, u nadi da će se možda začepljenje u središnjoj arteriji pokrenuti i „otploviti dalje“, u neki njezin ogranak, a preostali ogranci će dobiti krv i nahraniti vidne stanice. Još jedna mogućnost pružanja pomoći prije nego se stigne na odjel oftalmologije je uzeti plastičnu vrećicu i u nju puhati kao u balon, pri tome treba otvorom vrećice pokriti i nos i usta, tako da udišemo onaj zrak koji smo u vrećicu netom upuhali. U stručnoj literaturi stoji objašnjenje da se tako udiše vlastiti izdahnuti zrak, u kojem ima više ugljičnog dioksida nego u okolnom zraku. Ugljični dioksid širi krvne žile, pa se nadamo da će tako proširujući krvnu žilu propustiti krv do vidnih stanica, bez obzira koliko u tom trenutku ta krv ima kisika u sebi, jer je važnije propustiti krv sa manje kisika, nego imati potpuno začepljenu arteriju.

Liječenje se sastoji u dilataciji okludiranog suda, kako bi se osigurao kontinuitet dotoka arterijske krvi u retinu. Ovo se najlakše postiže kod spazma arterije upotrebom vazodilatatora u obliku retrobulbarnih inijekcijai infuzija zajedno sa antikoagulansima. Masaža bulbusa ili paracenteza (punkcija) prednje očne sobice snižava se intraokularni pritisak i postiže dilatacija arterije *ex vacuo*. Lokalno terapija se daje pod kontrolom oftalmoskopa i ponavlja do uspostavljanja cirkulacije. Nakon pružanja urgentne pomoći provodi se etiološko liječnje okluzije u saradnji sa internistom (1, 2, 7).

Okluzija centralne retinalne vene je skup promjena izazvanih začepljenjem retinalne venske cirkulacije. Pad vida nije tako iznenada ni potpun kao kod okluzije centralne retinalne arterije. U toku nekoliko dana ili sati bolesnik primjećuje pojavu magle ili opadanje vidne oštrine da bi se konačno uz razvijenu kliničku sliku retinalne tromboze, vidna oštrina svela na 1-2/60. Vremenom vid se može popraviti, a može stalno biti izgubljen, ali je uvijek očuvana percepcija svjetla. Faktori rizika su godine života (preko 50% slučajeva su osobe starije od 65 godina), sistemske bolesti (arterijska hipertenzija, hiperlipedemija, dijabetes melitus, gojaznost), povišen intraokularni pritisak, inflamatorne bolesti (sarkoidoza, Behcetova bolest), stanja hiperviskoznosti krvi, stečeni i nasljedni trombofilni poremećaji. U terapiji se koriste antikoagulansi, najčešče heparin u infuziji sa vazodilatatorima, podijeljenoj u nekoliko doza. Daju se i resorptivna sredstva, angioprotektori, vitamini, fibrinolitici, sredstva koja smanjuju agregaciju i viskozitet krvi. Sa antikoagulantnom terapijom treba biti oprezan jer mogu biti rizični za život bolesnika. Zato se koriste sve rjeđe i to kod slučajeva svježe tromoboze mladih

ljudi uz svakodnevnu kontrolu protrombinskog indeksa i vremena koagulacije (1, 7, 8).

Zato je prevencija tromboze i embolije krvnih sudova retine znatno važnija od liječenja, a ona se sastoji u ranom otrikivanju i liječenju različtih faktora okluzivne bolesti, prije svega, ateroskleroze i arterijske hipertenzije.

Hitna stanja u oftalmologiji uzrokovana oboljenjima

Ljekari opće medicne bi trebali obratiti pažnju na slijedeća oftalmološka oboljenja

Odljuštenje, odignuće retine (*Ablatio retinae*) je odvajanje senzorne retine od retinalnog pigmentnog epitela. Veza između ova dva dijela mrežnice su jako labave, a u nastalom prostoru skuplja se eksudat, krv ili tumorske mase (7). Uzroci odizanja retine mogu biti različiti: degenerativne ili traumatske rupture i vitrealne trakcije dovode do primarne ablacije retine, a skupljanje eksudata, krvi, tumorskih masa ili trakcije retine vezivnim tkivom izazivaju sekundarnu ablaciju retine. Klasični opiminjući simptomi koji se navodi u 60% pacijenata sa ablacijom retine su: fotopsija i vitrealna lebdeća zamućenja. Poslije različitog vremenskog perioda, bolesnik registruje relativni, periferni defekt u vidnom polju, koji može da napreduje i zahvati centralni vid. Skotom vidnog polja usljed ablacije retine percipira se kao tamna zavjesa, pacijent "ima osjećaj navučene zavjese ispred oka". U nekih pacijenata ona može da bude odsutna usljed spontane apsorpcije subretinalne tečnosti, i ponovo da se javi kasnnije u toku dana. Glavni faktor od uticaja na vidnu funkciju nakon prethodnog uspješnog vraćanja retine na svoje mjesto poslije ablacije, jeste trajanje zahvaćenosti makule sa ablacijom retine. Najveći broj očiju sa naleglom makulom zadrži svoje preoperativne vizuse. Liječenje primarne ablacije retine je operativno, a liječenje sekundarne ablacije retine je liječenje primarne bolesti, zavisno o uzroku nastanka (2, 7).

Glaukom je sindrom kojeg karakterišu: povišenje intraokularnog pritiska, promjene na očnom živcu i gubitkom vidne funkcije. Glaukom se dijeli na: primarni i sekundarni, te kongenitalni, i na glaukom otvorenog i zatvorenog ugla. U veći red hitnosti spada „glaukom zatvorenog ugla" i to akutni glaukom zatvorenog ugla, kome treba dati veliki prioritet u odnosu na druge bolesti oka, obzirom na njegove razarajuće efekte. Bilateralno sljepilo može usljediti za samo 2 do 3 dana od početka akutnih tegoba. Također, glaukom zatvorenog ugla može biti uspješno tretiran i potpuni izlječen ukoliko se na vrijeme prepozna i liječi (6). Ovaj glaukom nastaje usljed kontakta irisa i trabekularne mreže, što ometa istjecanje očne vodice iz oka. U nekim slučajevima pritisak koji naglo naraste izaziva jaku bol, crvenilo oka, pad vida, osjećaj mučnine i nagon na povraćanje. Čest prodromalni simptom je pojava svjetlosnih krugova-haloa. Pacijent sa ovakvom kliničkom slikom se hospitalizira u bolnicu, te mu se uključuje lokalna i sistemska terapija, i to: ukapava se miotik za suženje zjenice, beta-blokatori, sistemski se daju inhibitori karboanhidraze i hiperosmolarni rastvori. Nakon stabilizacije intraokularnog pritiska, uradi se laser tretman pravljenja komunikacije između prednje i stražnje očne sobice procedurom koja se zove Laser Iridotomija (najčešće Yag laserom, Argon laserom ili konvencionalnim hirurškim putem) (3).

Drugi glaukomi koji spadaju u red hitnosti su svi ostali glaukomi sa povišenim očnim pritiskom, te je osnova terapije kompenzacija vrijednosti intraokularnog tlaka do normalnih (10-20 mmHg), a što se izvodi konzervativnim metodama topikalne i sistemske terapije, te operativnim metodama: primjenom lasera (NdYag-iridotomia, argon laser ili selektivna laser trabekuloplastika-ALT i SLT i dr) ili konvencionalnim hirurškim (bazalna iridektomija, trepanotrabekulektomija, trabekulektomija sa ili bez antimetabolita ili ugradnjom vještačkog šanta-implantanta).

Optički neuritis se manifestuje naglim padom vida najčešće na jednom oku (4). Oštrina vida pada na 0,3-0,1 a nekada na osjećaj i projekciju svjetla. Često pacijent osjeća nalagodnost prilikom pomjeranja oka, te bol u periorbitalnoj regiji. Ova oboljenja prate poremećaji reakcije zjenice, ispadi kolornog vida, skotomi u vidnom polju, te promjene na očnom dnu u vidu otoka glave optičkog živca, crtasta krvarenja uz njene ivice ili bljedilo glave optičkog živca kod ranije prebolovanog optičkog neuritisa. Nekada ovo oboljenje može dati samo pad vida bez ikakvih drugih simptoma i kliničkih znakova, što je slučaj od retrobulbarnog neuritisa. Diferencijalno dijagnostički u obzir dolaze: prednja ishemička arteritična optička neuropatija (pad vida, palpatorna bolna osjetljivost u predjelu temporalne regije glave, povišena sedimentacija, klaudikacija vilice, bol u vratu, povišen CRP), prednja ishemička nearteritična optička neuropatija (nagli, bezbolni pad vida pri buđenju), infektivni optički neuritis, akutni papilarni edem ili zastojna papila (glavobolje, iznenadna mučnina i povra-

ćanje, obostrani edem glave živca, dilatirani i tortuotični venski sudovi, sa paravaskularnim krvarenjima, očuvana vidna oštrina, nastaje usljed povišenog intrakranijalnog pritiska) (9), papilarni edem usljed hipertenzivne retinopatije, orbitalne kompresije, toksemija, toksične ili metaboličke neuropatije (progresivni i obostrani pad vida, bez bolne osjetljivosti kod pokreta oka), pseudotumor cerebri ili idiopatska intrakranijalna hipertenzija (znaci i simptomi povišenog intrakranijalnog pritiska). Tretman zavisi od uzroka i vrste oboljenja i sastoje se od liječenja infektivnog agensa, steroidne terapije, suportivne terapije, diuretika, hirurških zahvata i drugo.

Ulkus rožnice (*Ulcus corneae*) je defekt epitela i dubljih dijelova rožnice, prljavih, infiltitanih rubova i prljavog sivožućkastog dna. Nastaje kao posljedica povrede, infekcije erozije ili endogene ili egzogene infekcije rožnice. Najčešći uzročnici su streptokoki, stafilokoki, pneumokoki, virusi herpesa, adenovirusi i gljivice. Bolesnik ima bolove, podražajne znake, cilijarnu i miješani injekciju bulbarne konjunktive. Na rožnici se vidi ulceracija, čija veličin, položaj i dubina mogu biti različite. Pad vidne oštrine zavisi od lokalizacije ulkusa u odnosu na centar rožnice. Intezivne inflamacije su praćene jakim otokom kapaka, povećanjem preaurikularnih i submandibularnih limfnih žlijezda i povišenom tjelesnom temperaturom. Liječenje je, prije svega, antibiotska prema antibogramu dobijenom iz brisa sa ruba ulceracije, te se daju epitelizirajuće kapi i masti, midrijatici (1, 2).

Endoftalmitis je upala uvee, retine i staklovine. Upala oka koja zahvaća sve strukture očne jabučice je panoftalmitis. Uzrokovane su bakterijama (rijetko gljivicama), koje su u oko ušle kroz perforativnu ozljedu, ulkus rožnice ili operativni rez. Rjeđe je infekcija endogena (sepsa, upala paranazalnih sinusa). Endoftalmitis može biti uzrokovan i reakcijom na intraokularno strano tijelo ili lećne mase. Oko je crveno, bolno, prednja očna komorica je puna gnoja, a staklovina zamućena. Liječenje zahtijeva hospitalizaciju, visoke doze antibiotika i steroida, a ponekad i mogućnosti vitrektomiju. Nažalost, panoftalmitis zahtjeva često odstranjenje očne jabučice (1, 2, 8).

Cellulitis orbitae predstavlja flegmonoznu upalu masnog tkiva orbite sa tromboflebitisom orbitalni vena i apscesom orbite. Klinička slika počinje naglo i karakterizirana je edemom kapaka, hemozom spojnice, protruzijom bulbusa sa ograničenjem kretnji bulbusa, intezivnom boli kod dodira. Liječenje spada u domen rada specijaliste oftalmologa i sastoji se u ordiniranju visokih doza antibiotika, te traženju i liječenju uzroka bolesti, po potrebi i hirurškoj drenaži procesa (1, 2).

Gigantocelularni ili temporalni arteritis je sistemski vaskulitis koji može zahvati bilo koju arteriju, no najčešće su to površna temporala (temporalni arteritis), oftalmička, ili vertebralna arterija. Tipično zahvaća osobe starije od 60 godina. Simptomi su: glavobolja, bolna osjetljivost skalpa, bol kod žvakanja, povišena sedimentacija, te kompleks polimialgije (mialgija, gubitak težine, anoreksije, febrilitet nepoznatog uzroka). Palpacija temporalne arterije otkriva bolnu osjetljivost, nedostatak pulsacije, te čvorasto zadebljanje u toku arterije. Od očnih simptoma vodi iznenadni gubitak vida, a na očnoj pozadini se vidi blijedi edematozni optički disk. Mogući su znakovi pareze okulomotornog živca. Gubitak vida je prvi znak temporalnog arteritisa u 10% slučajevo. Temporalni arteritis je stanje koje ozbiljno ugrožava vid. Zato kod sumnje na njega odmah treba dati sistemski steroide, ne čekajući na laboratorijske rezultate. Obično uslijedi dramatično poboljšanje, dok bez terepije dolazi do teškog i trajnog gubitka vida. U 75% neliječenih bolesnika bolesti zahvati i drugo oko, često nakon samo nekoliko sati ili dana (1).

Reference

1. Čupak K, Gabrić N, Cerovski B i sur. Oftalmologija. Nakladni Zavod Globus, Zagreb, 2004.
2. Sefić M. Oftalmologija. TKP Šahinpašić, Sarajevo, 1998.
3. Sefić M. Oftalmološke povrede (Odbrambeni rat u BiH). TKP Šahinpašić, Sarajevo, 1996.
4. Alimanović-Halilović E. Urgentna oftalmologija. Medicinski fakultet Univerziteta u Sarajevu, Sarajevo 2014.
5. Kuhn F, Pieramici DJ. Ocular trauma, Principles and Practice. New York, Stuttgart, Thieme 2002.
6. Tasman W, Jaeger EA. Duane`s Ophthalmology. Lippincott Williams & Wilkins 2012.
7. Kanski JJ. Klinička oftalmologija. Data Status, Beograd 2004.
8. Rhee DJ, Pyfer MF. The Wills Eye Manual. Office and Emergency Room. Diagnosis and Treatment of Eye Disease. Third Edition. Lippincott Williams & Wilkins 2008.
9. Kanski JJ. Clinical Ophthalmology: A systematic approach. Butterworth Heinemann 2006.

Stručni članak

PROGRAM NEONATALNOG SKRININGA SLUHA U KANTONALNOJ BOLNICI ZENICA KAO DIO PROGRAMA RANE SLUŠNE DETEKCIJE I INTERVENCIJE

Neonatalni skrining sluha

[1]*Nermin Hrnjčić, Haris Hatibović, Amna Goga, Đenad Hodžić, Adnan Kobić, Durmić Sabina, Maja Vukčević*

Sažetak

Cilj ovog rada je upoznati stručnu javnost Zeničko-Dobojskog kantona o našim aktivnostima na polju implementacije programa neonatalnog skrininga sluha. Neonatalni skrining sluha nije nova ideja. Uveden je u svim državama Sjedinjenih američkih država te u svim državama Europske unije. Sa više ili manje poteškoća uvode ga i države u razvoju. Postupci otkrivanja trajnog oštećenje sluha u novorođenčadi su sada prihvaćeni u kliničkoj praksi. U dobro kontroliranim programima oni su učinkoviti i otkrivaju najmanje 80% slučajeva. Ranom identifikacijom i intervencijom govorno - jezički razvoj djece sa oštećenjem sluha praktično se izjednačava sa normativima za djecu bez oštećenja sluha još u predškolskoj dobi. Naš cilj je da na nivou kantona uvedemo organizovani skrining sluha za svu novorodjenčad.

Ključne riječi: Skrining sluha novorodjenčadi, neonatalni skrining sluha, Otoakustička emisija, *Auditory Brain-Stem Response*

Autor za korespodenciju:
Nermin Hrnjčić
Služba za uho, grlo, nos i maksilofacijalnu hirurgiju, Kantonalna bolnica Zenica
Crkvice 67, Zenica, Bosna i Hercegovina
Telefon: +397 32 405 133; fax: +387 32 405 534;
E-mail: nhrncic@yahoo.de

[1]*Služba za uho, grlo, nos i maksilofacijalu hirurgiju, Kantonalana bolnica Zenica, Zenica, Bosna i Hercegovina*

Uvod

Neonatalni skrining sluha nije nova ideja. Još je 1998 godine u Milanu usaglašena europska izjava o skriningu novorođenčadi. Trajno oštećenje sluha u djetinstvu *(PCHI – Permanent Childhood Hearing Impairment)* je ozbiljan javno zdravstveni problem koji se javlja barem u jednog od hiljadu djece. PCHI je definisano kao bilateralno trajno oštećenje sluha jednako ili veće od 40 dB u prosjeku na frekvencijama 0.5, 1, 2 i 4 kHz (1).

Prihvaćeno je da je intervencija najuspješnija ukoliko se započne u prvih nekoliko mjeseci života. Zbog toga prepoznavanje oštećenja u prvim danima nakon rođenja djeci sa trajnim oštećenjem sluha povećava mogućnosti ostvarenja kvalitetnijeg i sadržajnijeg života. Ranom identifikacijom i intervencijom govorno - jezički razvoj djece sa oštećenjem sluha praktično se izjednačava sa normativima za djecu bez oštećenja sluha još u predškolskoj dobi. Bez organiziranog skrininga prosječna dob kad se definitivno potvrdi dijagnoza i započne liječenje nagluhosti iznosi oko 30 mjeseci, dok djeca sa umjerenim oštećenjem sluha obično ne budu identifikovana do polaska u školu (2).

Postupci i programi intervencije su dobro poznati i dokazani.

Postupci otkrivanja PCHI u novorođenčadi su dobro ispitani i prihvaćeni u kliničkoj praksi (Tabela 1.). U dobro kontroliranim programima oni su učinkoviti i otkrivaju najmanje 80% slučajeva PCHI uz svega 2-3% lažno pozitivnih rezultata.

Tabela 1. Zablude i naučnim radovima dokazane kliničke činjenice koje jasno pokazuju potrebu za organizovanim skriningom sluha kod sve novorođenčadi

ZABLUDE	KLINIČKE ČINJENICE
Roditelji će primjetiti da im djete ne čuje do 2-3 mjeseca	Prije skrininga djeca sa oštećenim sluhom su otkrivana dobi 2-3 godine
Roditelji mogu otkriti oštećenje sluha plješčući rukama	Djeca mogu kompenzovati vidom ili osjetom vibracija okoline
Skrining je potreban samo za djecu sa riziko faktorima	Dokazano da 50% djece sa oštećenim sluhom su izpopulacije bez riziko faktora
Gubitak sluha nije dovoljno čest da opravda projekat univerzalnog neonatalnog skrininga sluha	2-4 na 1000 živo rođene djece
Gubitak sluha nije potrebno rano otkriti (2-3 godine)	Djeca otkrivena starija od 6 mjeseci imaju poteškoća sa govorom

Skrining u porodilištima je učinkovitiji i jeftiniji od uobičajenog skrininga promatranjem reakcija na zvuk (bihevioralni skrining) u dobi od 7 do 9 mjeseci. Sa skriningom u novorođenačkom razdoblju vezani su neki rizici, kao na primjer tjeskoba kod lažno pozitivnih nalaza ili moguće kasnije otkrivanje kod lažno negativnih nalaza, ali su oni zanemarivi u odnosu na prednosti ranog otkrivanja (3).

U našoj zemlji se organizovani neonatalni skrinig novorodjenčadi ne radi. U pojedinim centrima radi se otoakustička emisija (OAE) na indikaciju kod rizične skupine novorodjenčadi. Poznato je da naš sistem podržava organizovani skrining na hipotireozu i fenilketonuriju a incidenca tih bolesti je mnogo niža od incidence trajnog oštećenja sluha (Slika 1.)

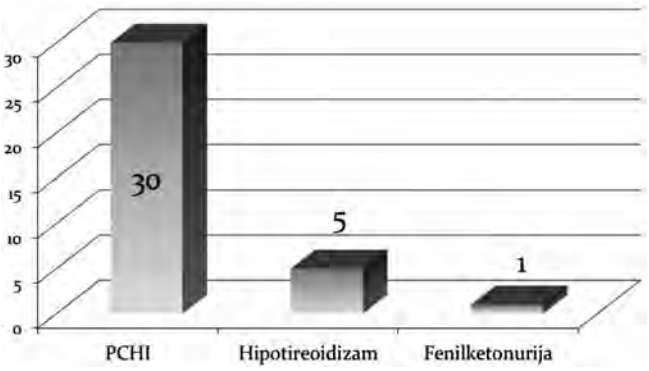

Slika 1. Incidenca na 10 000 novorođenčadi za pojedine bolesti za koje se obavlja skrining u našoj državi u usporedbi sa incidencom trajnog oštećenja sluha

Naš cilj je da na nivou kantona uvedemo organizovani skrining sluha za svu novorodjenčad te da tako potaknemo razvoj organizovanog skrininga na nivou entiteta a zatim i države.

Program rane slušne detekcije i intervencije

Program rane slušne detekcije i intervencije ima slijedeće ciljeve:

1. Izvršiti skrining sluha kod sve novorođenčadi u prvom mjesecu života
   Odmah po rođenju, prije otpusta majke i djeteta iz bolnice (idealno 2 ili 3 dana po rodjenju), uraditi skrining OAE. Svu novorodjenčad sa pozitivnom porodičnom anamnezom i drugim riziko faktorima bez obzira na nalaz skrining OAE nastaviti pratiti tj naručiti na kontrolu za 1 mjesec kao i novorodjenčad sa negativnim odgovorom na skrining OAE.
2. Postaviti dijagnozu oštećenja sluha do trećeg mjeseca života:
   Poslije prve kontrole svu novorođenčad sa pozitivnom porodičnom anamnezom i drugim riziko

faktorima bez obzira na kontrolni nalaz skrining OAE nastaviti pratiti tj naručiti na kontrolu za 1 mjesec kao i novorodjenčad sa negatinvim odgovorom na kontrolnom nalazu skrining OAE. Na drugoj i ostalim kontrolama radi se klinička OAE i prvi skrining *Auditory Brain-Stem Response* (ABR), a kasnije i klinički ABR.

3. Započeti rehabilitaciju do šestog mjeseca života
   Djeci za koju se mjesečnim kontrolama, starosti do 6 mjeseci, utvrdi da imaju oštećenje sluha propisuje se slušna pomagala, a nakon napunjene 2 godine planira se ugradnja kohlearnog implantata te se djete upućuje na vježbe logopedu.
4. Pratiti djecu sa faktorima rizika do treće godine starosti bez obzira na rezultate skrininga (1, 3, 4)

Kao što smo u uvodu spomenuli neonatalni skrining sluha nije ništa novo i u razvijenom svijetu već se dugo i uveliko sprovodi te se nadamo da ćemo kroz rad i zalaganje svih učesnika u programu dostići svjetske standarde u programu rane slušne detekcije i intervencije.

Služba za Uho, grlo, nos i maksilofacijalnu hirurgiju KB Zenica kao nosilac projekta, a pod stručnim nadzorom eksperata iz Karolinska instituta u Štokholmu, je 2013 god uradila prvi pilot projekat uradivši 100 nasumičnih pregleda sluha OAE djeci različitog uzrasta u svrhu vježbe izvođenja same procedure OAE. Godine 2014., kao drugi dio projekta naš glavni audiološki tehničar je obavio edukaciju u Štokholmu na Karolinska institut u trajanju od dvije sedmice za šta je dio sredstava obezbijedilo Ministarstvo zdravstva Zeničko -dobojskog Kantona. Drugi pilot projekat uradili smo početkom 2015. godine. Urađen je skrining OAE svoj novorođenčadi rođenoj početkom godine u Kantonalnoj bolnici Zenica. Pretraga je rađena aparatom *Madsen AccuScreen* (slika 2.) koji je opremljen za skrining OAE i skrining ABR. Rezultati su evidentirani u knjigu protokola za skrining sluha. Prvobitno smo planirali da se ovaj pilot projekat radi sve do uspostave organizovanog planiranog neonatalnog skrininga sluha, tj. da pilot projekat bez obustave rada pređe u projekat, ali iz tehničkih razloga je došlo do obustave projekta.

Slika 2. Madsen AccuScreen aparat koji je opremljen za skrining OAE i skrining *Auditory Brain-Stem Response* (ABR) (Služba za uho, grlo, nos i maksilofacijalnu hirurgiju, Kantonalna bolnica Zenica)

U toku navedenog (drugog) pilot projekta pregledali smo 333 novorodjenčeta, od kojih je 55 bilo iz intenzivne njege (23 sa obostrano urednim odgovorom, 14 sa urednim odgovorom na jedno uho i 18 sa nepotpunim (refer) odgovorom na oba uha). Od ostalih 278 novorodjenčadi 198 bili su sa obostrano urednim odgovorom, 57 sa urednim odgovorom na jedno uho i 24 sa nepotpunim odgovorom na oba uha. Na kontrolu za mjesec dana od pozvanih 81, javilo se 10 pacijenata, od kojih je 9 bilo obostrano urednih odgovora i jedan sa jednostranim nepotpunim odgovorom.

Planirane aktivnosti u budućnosti

Aktivnosti koje slijede su

1. nabavka potrebne opreme sredstvima koja će obezbjediti Ministarsvo zdravstva i Vlada Zeničko-dobojskog Kantona,
2. edukacija medicinskog kadra koji će obavljati skrining sluha,
3. edukacija šire zdravstvene javnosti o projektu i samom skriningu sluha uopšte,
4. uključivanje javnozdravstvenog sektora u projekat kroz pripremu i štampanje edukacionog materijala (brošure, plakati i sl.), te organizovanje edukacija za stanovništvo,
5. nakon uvodjenja skrininga u Kantonalnoj bolnici Zenica, isto uraditi i u Opštoj bolnici Tešanj, kako bi se zaokružio projekat uvodjenja neonatalnog skrininga sluha u cijelom kantonu i
6. kontinuirana edukacija i doedukacija.

Sistem kontrole kvalitete esencijalna je komponenta programa neonatalnog skrininga sluha. Kontrola kvalitete podrazumijeva edukaciju osoblja i nadzor izvođenja. Osoba odgovorna za kontrolu kvalitete programa treba biti određena. Tokom implementacije programa posebna pažnja biće posvećena obuci i treninzima medicinskih sestara (tehničara) koji će obavljati skrining. Svi prioritetni zadaci programa bit će podržani odgovarajućim treninzima i obukama. Planirano trajanje obuke je 5 dana u Edukacionom

centru KB Zenica (teoretski dio), na porođajnom odjelu Kantonalne bonice Zenica i u kabinetu za audiologiju Službe za uho, grlo, nos i maksilofacijalnu hirurgiju (praktični dio). Svi polaznici kursa dobit će odgovarajući certifikat. Broj obučenih sestara (tehničara) bit će ograničen da bi se istakla odgovornost, ali i obezbjedila 24 časovna pokrivenost. Potrebu za eventualnom reedukacijom pojedinih učesnika programa donosit će evaluacioni tim na osnovu mjesečnog praćenja indikatora kvaliteta.

Potrebno je izraditi brošuru za edukaciju stanovništva o skriningu sluha kod novorođenčadi, te bi se u tom smislu u projekat trebao uključiti i javnozdravstveni sektor. Cijeli projekat bi trebao biti odobren i podržan od resornih ministarstava i vlade Zeničko-dobojskog Kantona u sklopu zadanih ciljeva strategije za izjednačavanje mogućnosti za osobe sa invaliditetom (OSI) u FBiH 2011-2015 (strana 23 tačka 9): "Uspostaviti *„screening"* programe za prekoncepcijsku, prenatalnu i postnatalnu detekciju poremećaja koji dovode do invaliditeta po bilo kom osnovu."

Umjesto zaključka

Prednosti ranog otkrivanja djece sa oštećenim sluhom i njihove rehabilitacije su ogromne i višestruke. Kvalitet života osobe sa oštećenim sluhom je neuporedivo bolji ako se na vrijeme otkrije i otpočne tretman. Pored toga što čuju, kod na vrijeme otkrivenih i tretiranih osoba sa oštećenjem sluha se razvija normalan govor, kognitivne mogućnosti su veće. Umjesto osobe sa invaliditetom, za koju se uglavnom mora brinuti država, razvija se osoba koja se normalno obrazuje, te doprinosi razvoju i prosperitetu države i zajednice kao i svaka druga osoba bez invaliditeta. U svim razvijenim zemljama svijeta dobrobiti programa rane slušne detekcije i intervencije su prepoznate i programi uvedeni. Mnoge zemlje u razvoju takođe su uvele ili pokušavaju da uvedu iste ili slične programe.

Mišljenja smo da treba i u našoj državi da se provede program rane slušne detekcije i intervencije sistemski. Prepreka u implementaciji neonatalnog skrininga sluha je mnogo (Tabela 2.) i mi smo se u radu kroz naše pilot projekte susreli sa skoro svim. Ipak to nebi smio biti razlog odustajanja od projekta nego treba za svaku od njih naći sistemsko rješenje a da je to moguće pokazuje činjenica da je veliki broj zemalja uspio u implementaciji skrininga sluha.

Tabela 2. Moguće prepreke u provedbi programa neonatalnog skrininga sluha i rane intervencije

1.	roditelji su protiv
2.	bolnice i medicinsko osoblje nemotivisano
3.	skrinining je prekomplikovan
4.	nedostatak programa rane intervencije
5.	prekratak boravak beba u bolnici
6.	previše lažno pozitivnih rezultata
7.	skupa oprema
8.	insuficijentno znanje ljekara
9.	nedostatak pedijatrijskih audiologa
10.	nedostatak pravne legislative

Pogrešno bi bilo pretpostaviti da će rana dijagnoza oštećenja sluha kao čarobni štapić riješiti sve probleme osoba sa teškim oštećenjem sluha, ali će sigurno ukazati na njih i stvoriti pretpostavke za dalji napredak.

Reference

1. Grandori F, ME. Lutman, European Consensus Statement on Neonatal Hearing Screening. Finalised at the European Consensus Development Conference on Neonatal Hearing Screening, 15-16 May 1998, Milan. Int J Pediatr Otorhinolaryngol 1998;44(3): 309-10.
2. Yoshinaga-Itano C, Sedey AL, Coulter DK, Mehl AL. Language of early and later-identified children with hearing loss. Pediatrics 1998;102: 1161–71.
3. Joint Committee on Infant Hearing. Year 2000 Position Statement: Principles and Guidelines for Early Hearing Detection and Intervention Programs. Pediatrics V 2000;106: 798-815.
4. Joint Committee on Infant Hearing. Year 2007 Position Statement: Principles and Guidelines for Early Hearing Detection and Intervention Programs. *Pediatrics* 2007;120: 898 -921.

Prikaz slučaja

NISKOGRADNI AGRESIVNI KARCINOM DOJKE SA METASTAZAMA U OBA JAJNIKA

Niskogradni agresivni karcinom

Alma Mekić-Abazović [1], Hakija Bečulić[2], Senad Dervišević [3], Branislava Jakovljević[4]

SAŽETAK

Karcinom dojke je na prvom mjestu obolijevanja od malignih bolesti kod žena. Uglavnom se otkrije u poodmaklom kliničkom stadiju. Patohistološki su većinom duktalnog tipa, gradus II ili III sa prisutnom limfovaskularnom invazijom. Međutim, rijetki su karcinomi dojke miješanih histoloških karakteristika-duktalnog i lobularnog, niskog gradusa-gradus i koji imaju vrlo agresivan maligni potencijal. U prezentiranom slučaju kod pacijentice je zbog dijagnostički potvrđenog karcinoma dojke urađena poštedna operacija desne dojke prije jedanaest godina. Patohistologija je potvrdila da se radi o lobularnom, dijelom duktalnom karcinomu dojke gradus I. Sprovedena je hemoterapija, radioterapija, te uključena hormonalna terapija do pojave lokalnog recidiva pet godina poslije operacije. Tada je urađena radikalna operacija desne dojke i ponovno ordinirana hemoterapija. Četiri godine od zadnje operacije dijagnostički se verificirao karcinom lijeve dojke, te je urađena mastektomija. Patohistoloija je potvrdila da se radi o duktalnom, multicentričnom invazivnom karcinomu dojke gradus I. Sprovedena je hemo i radioterapija, te ordinirana hormonalna terapija. Prije šest mjeseci, dakle nakon deset godina od prve operacije desne dojke, dijagnostički se potvrdila progresija bolesti na oba jajnika. Urađena je obostrana adneksektomija. Patohistologija je verifikovala da se radi o metastatskom karcinomu dojke duktalnog tipa. Pacijentica je na sistemskoj hemoterapiji.

Ključne riječi: karcinom dojke, patohistologija, agresivnost, prognoza.

Autor za korespodenciju:
Alma Mekić-Abazović
Služba za onkologiju i radioterapiju
Kantonalna bolnica Zenica
Crkvice 67, Zenica, Bosna i Hercegovina
Tel: +387 32 201681; fax: +387 32 405 534;
E-mail: dr.alma.kbz@gmail.com

Uvod

Karcinom dojke je maligno oboljenje dojke porijeklom iz žljezdanog epitela dojke. U početku je lokaliziran u dojci, kasnije ekstendira u okolno tkivo (1). Najčešći je tip karcinoma kod žena u razvijenim zapadnim zemljama. Incidenca raste sa dobi i smatra se da svaka osma žena boluje od ove bolesti ili će bolovati od iste u jednoj fazi života (2). Prvi je uzrok smrti kod žena između 40. i 50. godina (3). Stotinu puta je češći kod žena, nego kod muškaraca (4). Identificiran je veliki broj faktora koji su involvirani u etiologiju karcinoma dojke. Suštinske promjene se dešavaju na molekularno-genetičkom nivou (5). Liječenje uključuje hirurško uklanjanje uz resekciju limfnih čvorova aksile, te hemioterapiju i radioterapiju (6).

U ovom radu ćemo prezentirati slučaj pacijentice sa karcinomom desne dojke kojoj se uradila poštedna operacija prije jedanaest godina. Sprovedena je hemo i radioterapija, te hormonalna terapija. Pet godina poslije prve operacije

[1]Služba za onkologiju, hematologiju, [2]Služba za neurohirurgiju, [3]Služba za hirurške bolesti, Kantonalna bolnica Zenica; [4]Zdravstvena ustanova S-Tetika, privatna onkološka ordinacija Banjaluka, Bosna i Hercegovina

pojavio se lokalni recidiv bolesti, te je urađena radikalna operacija. Patohistologija je ukazivala na lobularni, dijelom duktalni tip karcinoma niskog gradusa I. Ponovno je ordinirana hemoterapija. Četiri godine od zadnje, a deset godina od prve operacije, dijagnosticiran je karcinom i lijeve dojke. Urađena je radikalna operacija, te sprovedena hemo, radio i hormonalna terapija. Nakon šest mjeseci su se dijagnosticirale metastaze na oba jajnika kao i na skeletu. Ginekolog se odlučio za obostranu adneksektomiju. Pacijentica je na hemoterapiji i bisfosfonatima.

Ovaj slučaj može biti od koristi u svakodnevnoj kliničkoj praksi.

Prikaz slučaja

Četrdesetosmogodišnja pacijentica se prvi put javila na Službu za onkologiju i radioterapiju Kantonalne bolnice Zenica u junu, 2010. godine. Sadašnja bolest počela prije jedanaest godina kada je napipala čvorić u desnoj dojci. Nakon urađene mamografije koja je verifikovala malignitet , javila se hirurgu koji se odlučio za poštednu operaciju desne dojke. Patohistologija je potvrdila da se radi o lobularnom, dijelom duktalnom tipu karcinoma niskog gradusa I , bez limfovaskularne invazije. Sprovedena je kemoteraija antraciklinima VI ciklusa , te iradijacija desnog torakalnog zida. Uključena je hormonalna terapija. Pet godina nakon prve operacije dijagnosticiran je lokalni recidiv, te se hirurg odlučio za radikalnu operaciju desne dojke. Patohistologija je potvrdila prvobitnu histologiju. Status hormonskih receptora je bio slijedeći – estrogeni receptori /ER/70%, progesteronski /PR/ 1%,HER 2 / neu negativan. Nakon toga, konzilijarno je odlučeno da se ordinira hemoterapija taksanima VI ciklusa. Hormonalnu terapiju je koristila do oktobra 2011. kada je u sklopu redovnih kontrola, na reevaluaciji, uočena progresija bolesti na suprotnoj, lijevoj dojci. Mamografija lijeve dojke je bila uredna. Ehosonografija (EHO) postoperativnog ožiljka desno je bila uredna. EHO lijeve dojke je na granici lateralnih kvadranata pronašao ovalnu, hipoehogenu areu promjera 9 mm otvorene etiologije. U lijevoj aksili limfonodi promjera 9 i 16 mm, te centralno reflektivniji 7 i 14 mm. Pacijentici je konzilijarno indicirana *cor* biopsija EHO verifikovanih promjena u lijevoj pazušnoj jami. Urađena je punkcija opisane promjene i potvrđen nalaz malignih ćelija. Nakon toga, pacijentica je ponovo konzilijarno predstavljena i indiciran je operativni zahvat lijeve dojke. Hirug se odlučio za mastektomiju lijeve dojke i disekciju drugog nivoa lijeve pazušne jame. Patohistologija je verifikovala duktalni, invazivni multicentrični karcinom lijeve dojke gradus I-pT1cN-3bMxRo. Od 21 izvađenih limfnih čvorova, 13 je bilo zamijenjeno tumorskim tkivom. Limfovaskularna invazija je bila prisutna. Potvrđen je hormonski status kao u desnoj dojci: ER 70%, PR 1%,HER2/neu negativan. Sprovedena je hemoterapija antraciklinima šest ciklusa, te iradijacija lijevog torakalnog zida i lijeve aksile. Također je ordinirana hormonalna terapija. Indicirana je reevaluacija sa magnetnom rezonancom (MRI) abdomena i male zdjelice, radiografijaom pluća (RTG) sa očitanjem, tumorskim markerima, CEA, CA 15-3,CA 125. MRI abdomena je pokazao retroperitonealnu masu oko aorte, renalnih arterija i trunkus celijakusa, kao i suspektnu neoplastičnu infiltraciju lijevog plućnog krila, hipovaskularnu leziju na kapsuli jetre, te sekundarne depozite u skeletu. MRI zdjelice je verifikovao tumorski izmijenjen lijevi jajnik, te tumorsku masu retrouterino (slika 1 i 2).

Slika 1. MRI zdjelice-meta promjena na jajnicima i retrouterina masa (Služba za onkologiju i radioterapiju, Kantonalna bolnica Zenica)

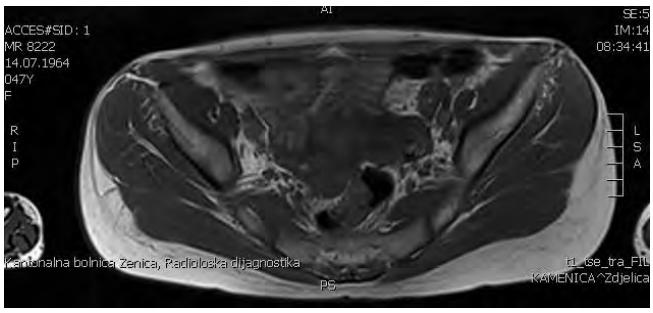

Slika 2. MRI zdjelice-meta promjena na jajnicima i retrouterina masa (Služba za onkologiju i radioterapiju, Kantonalna bolnica Zenica)

Kompjuterizirna tomografija toraksa (CT) je pokazala da se radi o prisustvu postiradijacionih promjena pleure, te plućnog parenhima lijevo uz zonu infiltracije lijevo paraaortalno uz manji pleuralni izljev. Indicirana scintigrafija je verifikovala metastatske promjene u sedmom cervikalnom, četvrtom, petom i jedanaestom torakalnom, trećem i četvrtom lumbalnom kralješku, te devetom rebru desno.

Tumorski markeri su pokazali povećane vrijednosti (CA 15-3 273,0 i CA 125 234,0). Konzilijarno pacijentica je upućena na Ginekološko-akušersku Kliniku, gdje je urađena obostrana adneksektomija. Patohistološka verifikacija je potvrdila da se radi o metastazama duktalnog karcinoma dojke u oba ovarija i veliki omentum. Pacijentica je ponovno predstavljena Konzilijumu za malignome dojke koji je indicirao šest ciklusa sistemske hemoterapije i bisfosfonate sa reevaluacijom uz MRI abdomena i male zdjelice i CT toraksa nakon toga.

Diskusija

Karcinom dojke je maligno oboljenje dojke porijeklom iz žljezdanog epitela dojke. U početku je lokaliziran u dojci, kasnije ekstendira u okolno tkivo (1). Najčešći je tip karcinoma kod žena u razvijenim zapadnim zemljama. Incidenca raste sa dobi i smatra se da svaka osma žena boluje od ove bolesti ili će bolovati od iste u jednoj fazi života (2). U ranom karcinomu dojke veoma su značajne tri velike prognostičke determinante i to status limfnih čvorova, tumorska veličina i histološki gradus (7).

U prezentiranom slučaju prikazali smo pacijenticu sa ranim karcinomom dojke, niskog gradusa, mješovitog patohistološkog sastava, ali vrlo agresivnog malignog potencijala. Ono što je očekivano kod lobularnog tipa karcinoma je širenje na kontralateralnu dojku, ali rijetko kod gradusa I. Međutim, ono što nije očekivano, to je različit patohostološki tip tumora u suprotnoj dojci. Nije uobičajeno da tumor tako niskog gradusa bude ovako agresivan. Prema literaturnim podacima uznapredovali karcinom dojke daje metastaze u ovarij, ali rani oblik karcinoma vrlo rijetko (8).

Takođe nije zanemariv ni hormonski status pacijentice – ER 70%, PR 1 %.Ovakva disproporcija između estrogenih i progesteronskih receptora je vrlo rijetka i nagovještava veći maligni potencijal.

Ovo je jedan zaista dobar i poučan primjer svim kliničarima kako, ponekad, dijagnostika može da bude insuficijentna, ali to nije opravdanje za eventualni propust. Pacijenta treba shvatiti kao jednu cjelinu sa mogućim individualizmom na svakom nivou. Dobro uzeta anamneza, dijagnostika i detaljan klinički pregled su preduvjeti za dobar i uspješan krajnji ishod, a koji je cilj svakod kliničara.

Reference

1. Austoker J, Mansel R. Guidelines for Referral of Patients with Breast Problems, 2nd Edition. NHS Screening Programme and Cancer Research Campaign. Provision of breast Services in the UK – The Advantage of Specialist Breast Units. Report of a Working Party of the British Breast Group, 1999.
2. Dawson C, Lancashire MJR, Reece-Smith H et al. Breast Disease and the General Surgeon 1: Referral of Patient with Breast Problems. Ann R Coll Surg Eng 1993;75: 7-86
3. Austoker J, Mansel RE, Baum M et al. Guidelines for Referral of Patients with Breast Problems. NHSBSP Publications, 1995.
4. Golledge J, Wiggins JE, Callam MJ. Effect of Surgical Subspecialisation on Breast Cancer Outcome. Br J Surg 2000; 1420-5.
5. Quality Assurance Guidelines for Surgeons in breast Disease. NHSBSP Publications 1992. No. 20 1995; 21 (Suppl. A).
6. Altman DG: Poor-quality medical research: what can journals do? JAMA 2002, 287: 2765-67.
7. Bourgier C, Ozsahin M, Azria D. Multidisciplinary approach of early breast cancer: The biology applied to radiation oncology. Radiation Oncology 2010; 5:2.
8. Rakha EA, Reis-Filho JS, Baehner F et al**.** Breast cancer prognostic classification in the molecular era: the role of histological grade. *Breast Cancer Research* 2010; 12: 207.

Prikaz slučaja

EKTOPIČNA CERVIKALNA TRUDNOĆA

Cervikalna trudnoća

[1]*Emina Ejubović, Jamal Bader, Alica Ćurić, Ziead Mohssen Ali*

Sažetak

Ektopična trudnoća je svaka trudnoća koji nastaje usađivanjem (implantacijom) oplođenog jajašca u tkivo izvan za to predviđenog mjesta (endometrij tijela materice). Relativno su česte i njihova prevalenca varira od 6 do 16 procenata. U većini slučajeva nastaje u jajovodu (99%), mada može nastati i na drugim mjestima: na jajniku, u cerviksu materice ili u abdomenu.

U radu je prikazan slučaj 30-godišnje pacijentice kod koje je dijagnostikovana trudnoća u cerviksu materice. Cilj rada je bio naglasiti važnost pravovremene dijagnostike i adekvatne intervencije radi očuvanja fertilnosti pacijentice.

Ključne riječi: ektopična trudnoća, cervikalna trudnoća, intervencija

Autor za korespodenciju:
Emina Ejubović,
Služba za ženske bolesti, perinatologiju i neonatologiju
Kantonalna bolnica Zenica,
Crkvice 67, Zenica, Bosna i Hercegovina
Telefon: +387 32 404 714; fax: +387 32 226 576;
E-mail: ejubovic.emina@gmail.com

Uvod

Cervikalna trudnoća je ektopična trudnoća kod koje dolazi do implantacije zigota u endocerviks (1). Učestalost ektopične trudnoće u cerviksu je manja od 1% u odnosu na sve trudnoće, sa incidencom od 1 na 2 500 do 1 na 18 000 trudnoća (2). U prošlosti se cervikalna trudnoća povezivala sa značajnim krvarenjem i uglavnom se tretirala histerektomijom, tako da se dijagnoza prvenstveno postavljala patohistološkom analizom histerektomiranog uterusa. Napredak ultrazvučne dijagnostike i ranija detekcija ovih trudnoća doveli su do razvoja konzervativnijih tretmana koji smanjuju morbiditet i čuvaju fertilnu sposobnost pacijentica (3). Ultrazvučna dijagnostika cervikalne trudnoće pokazuje karakterističan nalaz: uterus poput „pješčanog sata“ ili dilatirani uterus. Ovaj tip trudnoće može se naći u obliku hemoragične mase, gestacione vreće ili sa prisutnim fetusom (sa ili bez kardijalne aktivnosti) (4).

Rana detekcija je ključna u konzervativnom tretmanu cervikalne trudnoće. Trudnoća starosti ispod 12 sedmica, bez fetalne kardijalne aktivnosti i sa niskim vrijednostima humanog horionskog gonadotropina (hCG) je podložnija konzervativnom tretmanu (5). Mjere konzervativnog tretmana postale su standardna prva linija pristupa u tretmanu žena koje žele sačuvati svoju reproduktivnu spospobnost. Druge metode tretmana uključuju mehanički prekid trudnoće u kombinaciji sa hemoterapijom i tamponadom. Tradicionalna kiretaža, histeroskopska resekcija i ultrazvukom vođena drenaža su metode kojima se čini citoredukcija ektopične trudnoće (4).

[1]*Služba za ženske bolesti, perinatologiju i neonatologiju, Kantonalna bolnica Zenica, Zenica, Bosna i Hercegovina*

Prikaz slučaja

Pacijentica starosti 30 godina, koja ranije nije rađala i koja je imala jedan legalni abortus, primljena je u Kantonalnu bolnicu Zenica na Službu za ženske bolesti, perinatologiju i ginekologiju, dana 14.02.2014. godine u 15 sati, zbog bolova u donjem dijelu abdomena koji su počeli 24 sata prije dolaska u bolnicu i vaginalnim krvarenjem tamno crvene boje. Prema navodima pacijentice zadnja menstruacija je bila 31.12.2013. godine, ali je ponovo počela vaginalno krvariti 07.02.2014. Pri prijemu je urađen detaljan ginekološki pregled. Nalaz u spekulima je pokazao: bačvast cerviks, vanjsko ušće cerviksa je bilo otvoreno 1,5 cm, iz ušća je prominirao u vaginu veći krvni koagulum. Krvna slika je pokazala slijedeće rezultate: Le-16,2, Er-4,13, Hgb-12,9, Hct-0,32, βhCG-528. Test trudnoće urađen kod kuće 15 dana ranije je bio pozitivan. Transvaginalni ultrazvuk (Medison 6000S, Južna Koreja) je pokazao je prisustvo gestacijske vreće u području cerviksa promjera 10 mm (Slika 1). Po hitnom postupku su urađeni nalazi krvne grupe, Rh faktora sa intereakcijom na dvije doze krvi. Sat i pol po prijemu pacijentici je urađena intervencija i evakuisan je sadržaj iz cervikalnog kanala. Dobijeni materijal je poslan na patohistološku analizu. Intervencija je protekla uredno, pacijentica se dobro osjećala, nije bilo značajnijeg vaginalnog krvarenja, a u terapiji su joj uključeni antibiotici i uterotonici. Dva dana nakon intervencije pacijentica je otpuštena kući sa preporukom za kontrolu nalaza βhCG.



Slika 1. Ultrazvučni prikaz cervikalne trudnoće (Služba za ženske bolesti, perinatologiju i neonatologiju, Kantonalna bolnica Zenica)

Nakon tri dana pacijentica se javila na kontrolu sa urađenim nalazom βhCG (βhCG-83), ponovljen je transvaginalni ultrazvuk koji je pokazao praznu šupljinu maternice. Pacijentica nije imala nikakvih subjektivnih tegoba. Četiri sedmice nakon urađene intervencije dostavljen je patohistološki nalaz koji je pokazao da su u dobijenom materijalu prisutni fragmenti endometrijuma hipersekretornog, gestacionog izgleda i fragmenti decidualnog tkiva, čime je potvrđeno prisustvo trudnoće kod pacijentice.

Diskusija

Rad prikazuje interesantan slučaj pacijentice sa rijetkim oblikom ektopične trudnoće kod koje se pravovremenom dijagnostikom i intervencijom sačuvala fertilna sposobnost. Cervikalna trudnoća je rijetka, po život opasna lokalizacija ektopične trudnoće. Anamnestički podatak o pozitivnom testu na trudnoću uz pojavu krvarenja koje traje 7 dana, upućuje na patološku trudnoću. Daljom dijagnostičkom obradom pacijentice i ultrazvučnim pregledom samo je potvrđeno prisustvo ektopične trudnoće; u ovom slučaju implantacija je bila endocerviks. U našem slučaju je ultrazvučni pregled, uz nalaz βhCG, bio ključan u postavljanju dijagnoze, te korek spondira sa onim što su Spitzer i saradnici (3), te Gun i Mavrogiorgis (6) zaključili u svojim radovima, a tiče se važnosti ultrazvučne dijagnostike ektopične trudnoće. Sa druge strane, u našem slučaju se ginekološkim pregledom konstatovalo da se radi o nekompletnom spontantom pobačaju, tako da je metoda izbora u tretmanu ove pacijentice bila evakuacija preostalog sadržaja u cerviksu. Fylstra u svom radu predstavlja 13 slučajeva cervikalne trudnoće u prvom trimestru, koje su tretirane sukcijskom kiretažom i balon tamponadom (7). Mohebbi i saradnici su u svom radu prikazali slučaj pacijentice kod koje je cervikalna trudnoća uspješno tretirana sukcijskom kiretažom (8). Izbor tretmana u našem slučaju se slaže sa rezultatima koje je iznijeli pomenuti autori. Iako tretman sa *Methotrexatom* cervikalne trudnoće starosti do 12 sedmica nosi sa sobom visoku stopu uspješnosti u prezervaciji uterusa (9), u našem slučaju nije bilo potrebno za njegovim uključivanjem u terapiju. Kasnija kontrola pacijentice je pokazala da je intervencija u ovom slučaju bila adekvatna, a što je najbitnije, sačuvana je i njena fertilna sposobnost.

Cilj našega rada je bio ukazati na važnost pravovremeno postavljenje dijagnoze i izbora tretmana u slučaju ektopične trudnoće. Problem steriliteta i infertiliteta je izuzetno prisutan u općoj populaciji, zbog čega se posebna pažnja treba posvetiti bilo kom obliku poremećene trudnoće.

Reference

1. Lin EP, Bhatt S, Dogra VS. Diagnostic clues to ectopic pregnancy. Radiographics 2008;28(6): 1661–71.
2. Molinaro TA, Barnhart KT. Ectopic Pregnancies in Unusual Locations. Semin Reprod Med 2007; 25(2): 123-30.
3. Spitzer D, Steiner H, Graf A, Zajc M, Staudach A. Conservative treatment of cervical pregnancy by curettage and local prostaglandin injection. Hum Reprod 1997;12(4): 860-6.
4. Benson C B. Doubilet P M. Strategies for conservative treatment of cervical ectopic pregnancy. Ultrasound Obstet Gynecol 1996;8: 371-72.
5. Cosin J A. Bean M, Grow D, Wiczyk H. The use of methotrexate and arterial embolization to avoid surgery in a case of cervical pregnancy. Fertil Steril 1997;67(6): 1169-71.
6. Gun M, Mavrogiorgis M. Cervical ectopic pregnancy: a case report and literature review. Ultrasound Obstet Gynecol 2002;19: 297-301.
7. Fylstra DL. Cervical pregnancy: 13 cases treated with suction curettage and balloon tamponade. Am J Obstet Gynecol. 2014;210(6): 581.e1-5.
8. Mohebbi MR, Rosenkrans KA, Luebbert EE, Hunt TT, Michael J. Jung MJ. Ectopic Pregnancy in the Cervix: A Case Report. Case Reports in Medicine 2011.
9. Kung FT, Chang SY. Efficacy of methotrexate treatment in viable and nonviable cervical pregnancies. American Journal of Obstetrics and Gynecology 1999;181(6): 1438–44.

Prikaz slučaja

GIGANTSKI LIPOM NA LATERALNOJ STRANI VRATA KAO ATIPIČNOM MJESTU

Gigantski lipom vrata

[1]*Goga Amna, Hrnčić Nermin, Hodžić Đenad, Hatibović Haris*

Sažetak

Cilj rada je prikazati atipičnu lokalizaciju gigantskog lipoma na vratu. Lipom kao nakupina masnog tkiva najčešće se javlja na stražnjoj strani vrata, ramenima, trbuhu, gornjim dijelovima udova, te u crijevima. U radu je prikazan slučaj sa lipomom lokalizovanim na lijevoj strani vrata. Svojom lokalizacijom, veličinom i odnosom prema drugim strukturama uzrokovao je, osim estetskih, i funkcionalne tegobe.

Ključne riječi: lipom vrata, tumori vrata, disekcija vrata, gigantski lipom.

Autor za korepodenciju:
Nermin Hrnjčić
Služba za uho, grlo nos i maksilofacijalu hirurgiju
Kantonalna bolnica Zenica,
Crkvice 67, 72000 Zenica,
Bosna i Hercegovina
Tel: +38732405133; Fax: 032 226 576
E-mail: nhrncic@yahoo.de

[1]*Služba za uho, grlo, nos i maksilofacijalu hirurgiju, Kantonalna bolnica Zenica, Zenica, Bosna i Hercegovina*

Uvod

Lipom predstavlja najčešći tumor mekih tkiva. Predstavlja nježno inkapsuliranu masu zrelog masnog tkiva, koje makroskopski i histološki izgleda kao neneoplastično tkivo. Obično se javljaju kod odraslih, češće kod žena. Lipom ima izgled okruglaste tvorbe, smještene u potkožnom tkivu, mekan na dodir i pomičan. Lipomi regije glave i vrata obicno se javljaju u subkutanom tkivu. Izrazito su rijetki unutar trakaste muskulature vrata (1, 2, 3). Mogu biti pojedinačni (solitarni), a mogu se javiti u većem broju (lipomatoza), što se povezuje sa genetskom predispozicijom (4). Koža koja ga prekriva je nepromijenjena. Specifičnost lipoma je njegov spori rast. Spomenut ćemo još i poseban oblik lipomatoze, tzv Madelungovu bolest, koja se očituje masovnim, simetričnim nakupljanjem masnog tkiva na stražnjoj i prednjoj strani vrata. U sklopu te bolesti masne nakupine mogu se javiti i u larinksu te prouzrokovati probleme sa disanjem. (5-11). Nekada, čak i patohistološki, može biti teško razlikovati brzorastući maligni liposarkom od benignog lipoma (12). Kod postavljanja dijagnoze lipoma koristimo se ultra zvukom (UZ), *„fine needle aspiration bipsy"* (FNAB), kompjuterskom tomografijom (CT) i magnetnom rezonancom (MR) dijagnostikom, te patohistološkom analizom (12, 13). Lipom, ukoliko ne predstavlja veći estetski problem ne liječi se. U suprotnom liječenje je hirurško. Manji lipomi se odstranjuju enukleacijom, dok se veći odstranjuju operativnim zahvatom gdje se nastoji odstraniti kompletan sadržaj lipoma (14).

Prikaz slučaja

Muškarac starosti 53 god, unazad šest godina primijetio tumefakt na lijevoj strani vrata koji je polako rastao. Nije mu stvarao tegobe do u zadnjih godinu dana. Kada spava na toj strani stvara mu napetost i osjecaj povecanja pritiska u glavi.

Pri pregledu se uočava veliki okrugli tumefakt na lijevoj strani vrata, u supraklavikularnoj loži, promjera oko 7 cm. Tumefakt je pomičan, bezbolan, srednje tvrde konzistencije. Koža iznad nije promijenila boju (Slika 1) U junu 2014. god. urađeni su mu CT toraksa i vrata gdje se lijevo supraklavularno vidi jasno ograničena hipodenzna tumorska formacija, homogenog denziteta atenuacionih vrijednosti masnog tkiva, kosih dijametara 87mm x 50mm, kraniokaudalnog promjera 77 mm, blisko naliježe uz lateralni rub sternokleidomastoidnog mišića (SCM), zajedničke arterije komunis *(a.carotis com.)* i unutrašnje

Slika 1. Pacijent sa gigantskim lipomom na lijevoj strani vrata prije operacije (Služba za Služba za uho, grlo, nos i maksilofacijalu hirurgiju, Kantonalna bolnica Zenica)

jugularne vene (VJI) koju blago potiskuje anteromedijalno u distalnom segmentu, donjim polom je u bliskom kontaktu sa kratkim segmentom lijeve potključne arterije *(a. subclavia sin.)*. Opisana promjena u prvom redu odgovara lipomu (slika 2). Zbog lokalizacije i dimenzija promjene, planiran je operativni tretman u opštoj endotrahealnoj anesteziji (OETA). Promjena je odstranjena u cjelosti (slika 3) i poslana na patohistološku analizu (PH). Patohistološka analiza je pokazala slijedeći nalaz: tumor građen od zrelih adipocita koji su lobulirani tankim vezivno vaskularnim trakama. Postoperativno, rana je uredno zarasla. Pacijent subjektivno dobro, urednog neurološkog i somatskog nalaza.

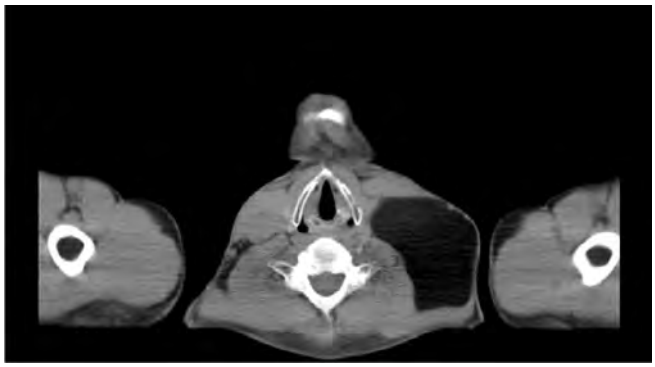

Slika 2. Prikaz tumorske mase na lijevoj strani vrata i odnos sa ostalim strukturama vrata na CT-u (Služba za Služba za uho, grlo, nos i maksilofacijalu hirurgiju, Kantonalna bolnica Zenica)

Slika 3. Odstranjeni lipom (Služba za uho, grlo, nos i maksilofacijalu hirurgiju, Kantonalna bolnica Zenica)

Diskusija

Uzroci lipomatoza su jos uvijek nepoznati. Mogu se pojaviti sporadično ili mogu biti genetski uvjetovani. Predpostavlja se da se javljaju u sklopu endokrinih, metaboličkih i genetskih poremećaja (4, 15). U predstavljenom slučaju pacijent nema sistemsko oboljenje niti pozitivnu porodičnu anamnezu. Ovim radom željeli smo da ukažemo na mogućnost pojave lipoma, ogromnih dimenzija, na lateralnoj strani vrata. Kroz literaturu, se naglašava da je tipično mjesto pojave lipoma stražnja strana vrata, ramena, trbuh, gornji dijelovi udova (5, 15). Lipom sam po sebi, osim estetskih ne pravi druge tegobe. Osim ako svojim prisustvom nije u bliskoj vezi sa drugim strukturama, čiji poremećaj funkcije može da naruši zdravlje pacijenta. U ovom slučaju, dimenzije lipoma, te blizak odnos sa glavnim krvnim žilama vrata, na koje je lipom vršio pritisak, dovelo je u pitanje normalno cirkulisanje tjelesnih tečnosti u i iz glave. To je kao posljedicu imalo simptome koji su pacijentu uticali na kvalitetu života. Blizina *n. vagusa* (desetog moždanog živca) i eventualni rast tumora mogli su čak da ugroze i vitalne funkcije pacijenta da nije urađena resekcija tumora. Nemogućnost razlikovanja liposarkoma od lipoma, osim patohistološkom verifikacijom i sa te strane opravdava operativni tretman. Kao treća komponenta indikacije za operativni tretman su i estetski razlozi jer veliki tumefakt na ramenu i kad se pokrije odjevnim predmetom se vidi dok se ožiljak ispod odjeće ne vidi.

Reference

1. Onesti MG, Maruccia M, Malpassini F, Olive M, Medevedeyeva E, Guerrisi I, Di Segni M, Maldur V, Dessy LA. A case of subfascial lipoma in the lateral space of neck: US and CT findings. J Ultrasound 2009;12(4): 160-2.
2. Ozcan C, Gorur C, Talas D, Aydin O. Intramuscular benign lipoma of the sternocleidomastoid muscle: a rare cause of neck mass. Eur Arch Otorinolaryngol 2005;262(2): 148-50.
3. Sohn WJ, Kim JH, Jung SN, Kwon H, Cho KJ. Intramuscular lipoma of the sternocleidomastoid muscle. J Craniofac Surg 2010;21(6):1976-8.
4. Tadisina KK, Mlynek KS, Hwang LK, Riazi H, Papay FA, Zins JE. Syndromic lipomatosis of the head and neck: a review of the literature. Aesthetic Plast Surg 2015;39(3):440-8.
5. Mario Jurić, Mirela Čarapina. A Case Repot of Madelung's Disease in a 69 Years Old Man, Case report. Coll Antropol 2009;33(2): 169–71.
6. Nikolić ZS, Jeremić JV, Drčić LJ, Rakočević ZB, Tačević ZD, Jeremić KV, Stojnić JD. Madelung disease: a rare case associated with gynaecomastia and scrotal involvement. J Plast Surg Hand Surg 2013;47(5): 415–18.
7. Landínez-Cepeda GA, Alarcos-Tamayo EV, Millás-Gómez T, Morais-Pérez D. Laryngeal lipoma associated with Madelung's disease: a case report. Acta Otorrinolaringol Esp 2012;63(4): 311–13.
8. González-García R, Rodríguez-Campo FJ, Sastre-Pérez J, Muñoz-Guerra MF. Benign symmetric lipomatosis (Madelung's disease): case reports and current management. Aesthetic Plast Surg 2004;28(2): 108–12.
9. Conroy JP. Airway management: a patient with Madelung disease. AANA J 2006;74(4): 281–84.
10. Palacios E, Neitzschman HR, Nguyen J Madelung disease: multiple symmetric lipomatosis. Ear Nose Throat J 2014; 93(3): 94–6.
11. Lee DH, Lim SC, Lee JK. Laryngeal involvement in Madelung disease. Otolaryngol Head Neck Surg 2011;144(3): 481–2.
12. Chen X, Yu K, Tong GX, Hood M, Storper I, Hamele-Bena D. Fine needle aspiration of pleomorphic lipoma of the neck: report of two cases. Diagn Cytopathol 2010;38(3):184-7.
13. El-Monem MH, Gaafar4 AH, Magdy EA. Lipomas of the head and neck: presentation variability and diagnostic work-up. J Laryngol Otol 2006;120(1):47-55.
14. Dalal KM, Antonescu CR, Singer S. Diagnosis and management of lipomatous tumors. J Surg Oncol 2008;97(4): 298–313.
15. Grecchi F, Zollino I, Candotto V, Gallo F, Rubino G, Bianchi R, Carinci F. A case of lipoma of lateral anterior neck treated with surgical enucleation. Dent Res J (Isfahan) 2012;9(2): 225-8.

Izvještaj sa prvog BH Cochrane simpozija!

Mersiha Mahmić-Kaknjo, Kantonalna bolnica Zenica

Sve je počelo 2003.godine. Dijagnosticirana mi je endometrioza. Brzo, za manje od 2 godine, što je bilo odlično prolazno vrijeme, čak i u odnosu na skandinavske prilike, gdje je medijan kašnjenja pri postavljanju dijagnoze iznosio više od 5 godina (1). Brzo, čak i za današnje prilike, gdje kašnjenje iznosi prosječno 3.84 godine (2). Mahnito sam preturala po medicinskim knjigama i tražila odgovor šta sad, sa porodičnim životom kojeg sam planirala i studijem medicine kojeg sam privodila kraju. Nisam našla odgovor koji bi mi donio olakšanje i uputu, te sam se okrenula novom mediju koji se polako ali sigurno probijao: internetu. Pritisnuta nevoljom, tražeći najbolje dokaze kako planirati svoj život, nabasala sam na Cochrane, dokazavši ono što će Paul Glasziou ustvrditi 2008. u BMJ-u: *internetski pretraživač je jednako važan kao i stetoskop* (3)! Usput, 2008. sam već drugi put sretno u vlastitoj laboratoriji potvrđivala snagu dokaza: iščekivala sam rođenje drugog djeteta.

Kada sam 2011. prvi put (opet putem interneta) naišla na informaciju da u Splitu postoji ogranak Cochranea, odlučila sam: odsad idem na svaki njihov godišnji simpozij, koji se tradicionalno održava s proljeća u Dioklecijanovom gradu. I tako se zadesih godine 2012. u Splitu. Omamljena, slušala sam krasna predavanja o dokazima. Priđe mi profesor Marušić i onako ležerno, kako samo on zna, reče, a što vi ne biste kod nas upisali doktorski studij Medicina zasnovana na dokazima? I tako iz moje ljubavi prema Cochraneu, krenu da se razvija druga ljubav: prema nauci.

Predavači (s desna nalijevo): Filipa Markotić, Ivica Grković, Karmela Krleža-Jerić, Irena Zakarija-Grković, Mersiha Mahmić-Kaknjo, Dario Sambunjak, Mona Naser, Silvia Minozzi, Ahmed Novo, Fadila Sedrarević

U januaru 2014. godine Ljekarska komora Zeničko-dobojskog kantona prepoznala je značaj Cochrane-a, što je formalizirano potpisivanjem prvog BH sporazuma o partnerstvu sa hrvatskim Cochraneom.

Godine 2003. nisam mogla ni sanjati da ću 12.10.2015. biti idejni organizator skupa o perspektivi Cochrane-a i medicine zasnovane u BH, u Sarajevu na Medicinskom fakultetu, i da ću moderirati skupom na kojem će govoriti Tom Jefferson, Silvija Minozzi i Mona Naser. Tom Jefferson je dao prikaz historijskog razvoja sistematskih pregleda na temu oseltamivira, te naglasio važnost tzv. *Hayashi problema*: nisu sve studije publicirane, što ponekad može dovesti do pogrešnih zaključaka. Silvia Minozzi naglasila je kako je BH jedina zemlja u okruženju koja ima besplatan pristup kompletnim Cochrane sistematskim pregledima. Mona Naser je izložila kako se u Cochraneu radi na postavljanju prioriteta za izradu sistematskih pregleda, a osim toga cijelo vrijeme je tweet-ala (#Cochranebosnia). Hvala Mona ☺

Vrlo sam ponosna na podršku zeničke ekipe. Tu su bili predsjednik Ljekarske Komore ZDK, Tarik Kapidžić; zatim Meho Kovačević (naša Ortopedija, podsjetimo se, sjajno stoji: Faruk Hodžić spasio je sezonu ako ne i koljeno trećem na svijetu na 800 m!), Salih Tandir, Sabina Šestić, Damira Kadić, Elida Hadžić. Larisa Gavran bila je učesnica Prvog hrvatskog Cochrane simpozija, a evo sad i prvog BH Cochrane simpozija!

Podrška hrvatskog Cochranea bila je nevjerovatna. Uigrana ekipa, predvođena sa Irenom Zakarija-Grković,

Predsjednik Ljekarske komore ZDK Tarik Kapidžić i Mersiha Mahmić-Kaknjo

svjetskom stručnjakinjom za dojenje, potrudila se da se cijeli skup odigra savršeno. Predavanja su bila, malo je reći, interaktivna. Posebno treba istaći živahnu i konstruktivnu diskusiju, koja je spontano prelazila sa engleskog na bosanski odnosno hrvatski, i obratno.

Dario Sambunjak, Cochraneov oficir za edukaciju i podršku, prisutne je sjajno upoznao sa metodologijom izrade Cochrane sistematskih/sustavnih pregleda. Irena Zakarija-Grković dala je prikaz razvoja Cochranea u Hrvatskoj, ali je osim promotivnih materijala iz Beča, gdje je održan 23.godišnji svjetski skup Cochrane fanova – Cochrane Kolokvij, donijela i lijepe vijesti: diskutiralo se i o mogućnosti formiranja ogranka Cochranea u BH! Ivica Grković prisutne je oduševio i nasmijao predavanjem o portalu Dokazi u medicini (http://dokaziumedicini.hr/) u kojem grupa naučnika iz Hrvatske odgovara na pitanja građana o učinkovitosti „alternativnih" metoda lječenja. U ovom projektu sudjeluju i dvije BH naučnice: Filipa Markotić iz Mostara i moja malenkost. Osim toga, predstavio je i knjigu „Gdje su dokazi" koju toplo preporučujem vašoj pažnji (besplatno dostupna na http://hr.testingtreatments.org/procitajte-knjigu-gdje-su-dokazi/). Viber-om nas bodrila i Livia Puljak, koja nije mogla nazočiti skupu zbog ranije preuzetih obaveza, a „glavna i odgovorna" je za oba navedena projekta.

Posebno sam ponosna na izvrstan nastup svoje kolegice Filipe Markotić iz Mostara, koja je pričala o značaju dokaza najvišeg ranga u hijerarhiji: sistematskih/sustavnih pregleda. Moja prezentacija ukratko je predstavila potencijalni značaj i ograničenja upotrebe Esencijalne liste lijekova Svjetske zdravstvene organizacije i Cochrane sistematskih pregleda u izradi nacionalne liste esencijalnih lijekova. Izvrsno i vrlo atraktivno je svoje iskustvo upotrebe Cochrane metodologije u izradi sistematskog pregleda prenio i Nermin Salkić iz Tuzle. Posebno zapaženo predavanje imala je sarajevska diplomantica, kanadska i hrvatska naučnica, Karmela Krleža-Jerić, koja je predstavila rad IMPact opservatorija koji promatra promjene u kulturi dijeljenja podataka iz kliničkih istraživanja. Fadila Serdarević prisutne je upoznala sa iskustvima na izradi kliničkih smjernica/vodilja u BH. Ahmed Novo, direktor Agencije za kvalitet i akreditaciju u zdravstvu FBH, predstavio je rad Agencije; vrlo je važno da je kao čelni čovjek ustanove zadužene za kvalitet u zdravstvu prepoznao značaj Cochrane sistematskih pregleda. Uposlenici AKAZ-a i Medicinskog fakulteta u Sarajevu savršeno su odgovorili svih tehničkim i organizacionom izazovima koje je donio ovako ambiciozno zamišljen događaj, te

Irena Zakarija Grković, suvoditeljica Hrvatskog Cochrane-a i Mersiha Mahmić-Kaknjo, moderatorica prvog BH Cochrane Simpozija

im svima toplo zahvaljujem. Posebno se zahvaljujem direktoru Kantonalne bolnice Zenica, Rasimu Skomorcu, koji mi je dao u zadatak da dostojno predstavim Bolnicu, kao i pomoćniku direktora za medicinska pitanja Harunu Hodžiću na njegovoj kontinuiranoj i bezrezervnoj podršci u širenju medicine zasnovane na dokazima.

Od krucijalnog je značaja što je vodstvo Medicinskog fakulteta prepoznalo značaj Cochranea, na čemu treba zahvaliti dekanesi Almiri Hadžović-Džuvo.

Osim toga, važno je spomenuti podršku i Ministarstava civilnih poslova BH, te federalnih Ministarstava zdravstva i obrazovanja.

Najznačajnije što je ovaj skup postigao jest okupljanje BH snaga. Najljepša hvala kolegama i kolegicama iz Sarajeva, Tuzle, Mostara i cijele BH koji su prisustvovali skupu, te svaki na svoj način doprinijeli ovom veličanstvenom trenutku. Nadamo se da ćemo do sljedećeg skupa uspjeti iskoristiti velik dio rezultata rada Hrvatskog Cochranea, te, u iščekivanju formiranja BH Cochrane ogranka, već početi sa aktivnostima koje se očekuju od Cochrane ogranka. Nadamo se da ćemo u tome imati podršku svih segmenata društva.

Važno!

- Medicina zasnovana na dokazima – Evidence Based Medicine (EBM) predstavlja svjesnu, razumnu upotrebu najboljih dostupnih dokaza pri donošenju odluka o skrbi za pojedinačnog pacijenta.
- Dokazi nisu sveto slovo, a ni recept. Oni samo upućuju na najvjerovatniji ishod.
- Često postoji više odluka vezanih za konkretni problem.
- Mnoga važna pitanja u medicini još nisu definitivno razriješena.
- Najsnažniji nivo dokaza u medicini predstavlja sistematski/sustavni pregled literature.
- Međutim, i njegova snaga ponekad može biti smanjena. Niti se sve studije završe, niti se sve završene studije publiciraju.
- Vrlo je važno dokaze kombinirati sa iskustvom ordinirajućeg ljekara i preferencijama pacijenta.
- Nisu sve preporuke u smjernicama najvišeg nivoa dokaza, mnoge su i mišljenja (expert opinion) – najniži dokaz u hijerarhiji.

Korisna stranica:

http://croatia.cochrane.org/hr

Više o EBM saznajte na

http://akaz.ba/EBM/EBM.html

Reference:

1. Husby GK, Haugen RS, Moen MH. Diagnostic delay in women with pain and endometriosis. Acta Obstet Gynecol Scand. 2003; 82(7):649-53.
2. Santos TM, Pereira AM, Lopes RG, Depes Dde B. Lag time between onset of symptoms and diagnosis of endometriosis. Einstein (Sao Paulo). 2012; 10(1):39-43.
3. Glasziou P. Evidence based medicine and the medical curriculum. BMJ 2008;337:a1253. Dostupno na: http://discovery.ucl.ac.uk/48124/1/48124_Evidence%20based%20medicine%20and%20the%20medical%20curriculum_2008.pdf

Informacije iz SSS DMiS ZDK

Husremović Haris

Poštovane kolege,

U jednom od prethodnih izdanja Biltena objašnjeni su suština i ciljevi djelovanja Samostalnog strukovnog sindikata Doktora medicine i stomatologije ZDK. Shodno tim ciljevima, u proteklom periodu provodjene su stalne aktivnosti u pokušaju poboljšanja uslova rada u zdravstvu, ali i materijalnog statusa doktora.

Najveći pomaci su bili postignuti tokom 2014.godine.U ljetnom periodu 2014.godine u više navrata su vođeni razgovori sa Premijerom i Vladom ZDK, sa Ministricom zdravlja ZDK, te sa predstavnicima Sindikata radnika zaposlenih u zdravstvu. Konačno je to rezultiralo konkretnim pomacima u našim aktivnostima.

Naime, tokom prve polovine te godine zbog poznatih februarskih protesta, kasnije poplava u maju, došlo je do privremenog prekida naših razgovora s predstavnicima Vlade. Naravno, u tom periodu su upućene pomoći kolegama koji su bili direktno oštećeni u nepogodama, a nastavljeno je obezbjeđivanje redovnih pomoći na osnovu bolovanja (prema Pravilniku).

U narednom periodu, zbog izuzetno teške situacije i najavljene blokade rada Kantonalne Bolnice, na našu inicijativu je održano nekoliko sastanaka, u kojima su učestvovali Vlada ZDK, predstavnici Sindikata, predstavnici Rudnika ZDK, Zavod zdravstvenog osiguranja, gdje je po ko zna koji put naglašeno neispunjavanje obaveza od strane Rudnika (i drugih subjekata) prema zdravstvu.

U nastavku, nakon što je Federalni Sindikat radnika zaposlenih u zdravstvu pojačao aktivnosti oko promjene Kolektivnog ugovora, bez uključenja našeg Sindikata, održano je više sastanaka sa Ministricom zdravstva ZDK i predstavnikom Vlade ZDK u pregovorima oko promjene i dopune Kolektivnog ugovora. Naglašeno je da promjena KU-a ne može biti ostvarena bez učešća našeg Sindikata, uz osvrt na ranije date zahtjeve oko

promjene koeficijenata. Iste aktivnosti su vođene i u Tuzlanskom i Unsko-Sanskom Kantonu. Konačno je došlo i do obraćanja Federalnog ministra zdravlja Federacije BiH našoj Vladi i Ministarstvu. To je rezultiralo odlukom Vlade ZDK 12.9.2014. da „Samostalni strukovni sindikat doktora medicine i stomatologije može pristupiti Kolektivnom ugovoru i učestvovati u postupku započetih pregovora o izmjenama i dopunama KU-a“, odluka br. 02-34-18211/14. Iste odluke su donesene i u dva druga navedena kantona.

Međutim, od jeseni 2014.godine dolazi do određene pauze u našem djelovanju, ali iz objektivnih razloga. Naime, zbog jesenskih izbora jednostavno nismo imali partnera u našim razgovorima, vlade i ministarstva nisu bili formirani. Tek u martu 2015.godine održan je sastanak naših predstavnika sa novim Ministrom zdravlja ZDK, dr Gvozdenovićem, te nakon mjesec dana još jedan. Na oba sastanka smo insistirali na razgovorima sa novim Premijerom, ali do njih nažalost nikada nije došlo. Vjerovatno se čekalo, sa njihove strane, donošenje novog Zakona o radu.

Nakon donošenja novog Zakona o radu sredinom 2015. godine sve aktivnosti našeg Sindikata, ali i Sindikata radnika u zdravstvu, vraćene su na početnu tačku. Tim novim zakonom određeni su posebni pregovarački odnosi između Poslodavca i Radnika u zdravstvu, potrebno je obezbijediti Reprezentativnost Sindikata u daljim pregovorima sa Poslodavcem, što se u prvom redu odnosi na donošenje novog Kolektivnog ugovora, u skladu sa Zakonom o radu. Iz tog razloga neophodno je uključivanje svih doktora medicine i stomatologije u naš Sindikat, kako bismo mogli ravnopravno učestvovati u kreiranju novog kolektivnog ugovora., te time obezbijediti položaj doktora kakav zaslužujemo.

Dalje aktivnosti će ići u tom smjeru, smjeru donošenja novog Kolektivnog ugovora uz koordinisanje zahtjeva na nivou Federalnog Sindikata doktora medicine i stomatologije, uz nastavak razgovora sa Sindikatom radnika zaposlenih u zdravstvu u cilju iznalaženja mogućnosti oko usklađivanja zajedničkih interesa, o čemu će naše članstvo biti na vrijeme obaviješteno.

U ovom trenutku još jednom je potrebno naglasiti važnost povećanja broja članova našeg Sindikata kako bismo omogućili ravnopravno učestvovanje u svim daljim aktivnostima oko ostvarivanja naših prava. Napominjem da je i na federalnom nivou bitno povećan broj članova Sindikata doktora, formiranjem Sindikata doktora u Posavskom kantonu, te Sindikata domova zdravlja u Sarajevu.

Predsjednik UO SSS DMiS ZDK
Prim mr sc dr Haris Husremović
Zenica, 7.10.2015.

Informacije iz Ljekarske/Liječničke komore Federacije BiH

Ljekarska/Liječnička samouprava i profesionalna autonomija ljekara

Drljević Harun

Jedna od profesija od koje se kroz cijelu historiju ljudskog roda insistira na odgovornosti je liječnička profesija. Od ljekara se uvijek traže neke osobine koje neki „zabrinuti“ kritičari ljekarskog korpusa uopšte ne traže niti očekuju od samih sebe.

Mi smo ti koji svakodnevno stojimo iza svoje odgovornosti u praksi: i na klinici, i u seoskoj ambulanti i u domovima zdravlja i pri hitnim slučajevima na ulici. Baš zato, zbog te permanentne odgovornosti koja se uvijek traži od nas, upravo zato želim jasno i nedvosmisleno da učez stvujemo u donošenju odluka u zdravstvu, koje u suštini i počiva na nama (a ne na ministrima i fondovima), jer bez nas ne postoji nijedan zdravstveni sistem bilo koje, pa ni ove zemlje. Dakle, zbog odgovornosti koju imamo i koju nosimo, smatramo da imamo pravo da djelujemo ne samo kao liječnici koji liječe, nego i kao liječnici koji djeluju u organizaciji zdravstva i donošenju zdravstvene legislative, pogotovo kada je struka u pitanju.

To naše pravo zove se ljekarska/liječnička samouprava (u zemljama E.U. poznata kao „self-government“). Ona predstavlja pravo profesije da postavlja pravila kojima će, s jedne strane, regulisati tu svoju profesiju, ali i pravo pro-

fesije kojima će, s druge strane, učestvovati u regulisanju i poboljšanju zakonske legislative u oblasti zdravstva u kojoj i obitavamo. Naša ljekarska/liječnička samouprava crpi svoje osnove iz intelektualnog i obrazovnog karaktera doktora medicine, visokog nivoa kvalitete medicinske usluge, naše profesionalne kontrole i iz benefita koji imaju pacijenti i zdravstveni sistema od ljekarskog korpusa.

U modernom društvu ljekarska/liječnička samouprava komunicira sa drugim instancama koristeći instrument – ljekarske/liječničke komore. Dakle, Komora (koja predstavlja struku), a ne sindikat, Sabor ljekara, i/ili različita ljekarska udruženje, je ta koja provodi liječničku samoupravu. Ova samouprava, svojim djelovanjem putem Komora, ima višestruko djelovanje. Osim što djeluje u samim ljekarskom korpusu uređujući odnose unutar istog, ona djeluje i prema cijelom društvu u cjelini : prema državnim institucijama iz oblasti zdravstva, prema javnosti, prema medijima, prema organima vlasti, prema pacijentima i njihovim udrugama i kao posebno djelovanje je djelovanje u domenu struke (stručna mišljenje po pojedinim medicinskim stavovima). Kod nas u Bosni i Hercegovini (ali i zemljama u okruženju) postoji samo deklarativan partnerski odnos između Komora (koje treba da provode liječničku samoupravu) i vlasti različitih nivoa (koje treba da predstavljaju državu). Pravog partnerstva između ove dvije instance nema. Zato je vrlo važno da se liječničke Komore otvore prema javnosti i prema institucijama države, te da traže aktivnije učešće u svakom onom pitanju koje je vezano za našu profesiju , ali i za poboljšanje zakonske legislative u zdravstvu, jer smo mi ti koji čine kičmu svakog zdravstvenog sistema. Isto tako, treba insistirati i na tome, da se institucije države (vezane za zdravstvo) otvore prema Komorama. Tako će i Komore sa sebe skinuti stigmu da predstavljaju samo organizacije koje rade samo u cilju zaštite ljekara. Tako će i državne institucije pokazati da su spremne za otvoreniji, ozbiljniji i potpuniji dijalog sa širom bazom uključujući strukovne komore zdravstvenih radnika – posebno ljekara. Dakle, ljekarska samouprava treba da kroz moderno poimanje ljekarske Komore bude jedan od bitnih faktora u određivanja balansa između: potreba pacijenata, potreba zdravstvenih profesionalaca i potreba društva...

„Profesionalna automonija“ u radu ljekara/liječnika je u stvari promocija naše liječničke odgovornosti usmjerene prema pacijentu, ali i prema društvu. Profesionalnu autonomiju predstavlja kategoriju koju je društvo (a ne država !) dalo ljekarima da prakticiraju, tj. da samostalno kreiraju svoju liječničku djelatnost. Nju je definisala liječnička samouprava koja je takvu autonomiju i odobrila i za koju je ona trajno vezana. I profesionalna autonomija i liječnička samouprava donose određenu i jasnu društvenu korist. Ipak, vrlo je važno da i jedna i druga ova kategorija ne smije biti pod bilo kakvom kontrolom politike, nego samo i isključivo pod kontrom struke (komore!).

Dakle, profesionalna autonomija ljekara/liječnika je pod zakonskom supervizijom koju treba da provodi Komora, pa kao takva mora biti definisana etikom i medicinskom naukom. S druge strane, ona čvrsto čuva i dignitet profesije. Ujedno čuva kreativnost u profesionalnom radu, ali garantuje i slobodan izbor u prakticiranju. Predstavlja koristan instrument u realizaciji i u stvaranju što bolje zdravstvene usluge u civilnom i demokratskom društvu.

Profesionalna autonomija ljekara predstavlja slobodu obavljanja naše profesije. Ona je osnov našeg rada, jer osigurava slobodu donošenja medicinske odluke. Ujedno, ona štiti pacijente, osigurava neovisnost u odnosima pacijent-liječnik i predstavlja garanciju za kvalitet zdravstvene usluge koju pružamo.

Danas u BiH profesionalna autonomija je ugrožena. Ugrožavaju je gotovo svi : od menadžera zdravstvenih ustanova koji „mjerama štednje“ kompromituju medicinske standarde u pružanju zdravstvenih usluga (a na kraju na sudu zbog toga odgovaramo mi, a ne oni), preko loše zakonske legislative (Standardi i normativi) koja nas vraća u 70-te prošlog vijeka, pa do farmaceutskih tvrtki koje zarad profita nerijetko izvrću medicinsku nauku i nameću neke sasvim novemedicinske standarde. Ako društvo želi da preuzmemo veliku odgovornost u svom radu, onda i mi tražimo slobodu pri donošenju odluka u svom radu. Te odluke neće nekada biti u skladu sa „mjerama štednje“, ali će biti u skladu sa potrebama pacijenta. Ako preuzimamo veliku odgovornost u svom radu, onda tražimo i profesionalnu slobodu da tu odgovornost i sprovedemo.

Dakle, profesionalna autonomija ljekara znači slobodan izbor pri donošenju odluka u svom svakodnevnom prakticiranju, a sve zarad dobrobiti pacijenta. Profesionalan autonomija podrazumijeva jednim dijelom i decentralizaciju države u korist liječničkih Komora, ali samo onim dijelom kad je struka u pitanju. Ona je ujedno i veliki izazov, koji nas liječnice i liječnike ujedinjuje.

prim.dr. HarunDrljević

predsjednik Ljekarske/Liječničke komore Federacije BiH

Informacije iz Komore

Poziv za kandidovanje tema i predavača

Na sjednici Komisije za edukaciju, održanoj 7. oktobra 2015.godine, poslije ljetnje pauze, ponovo su intezivirane aktivnosti oko organizovanja predavanja. Planirano je da se u predavanja uključe i mladi doktori medicine, te da se na nekim predavanjima obrade prikazi slučajeva i primjene novih tehnika sa pojedinih odjela Kantonalne bolnice Zenica.

S obzirom da su teme za dosadašnja predavanja inicirana uglavnom od strane bolničkih ljekara, to je Komisija za edukaciju procijenila da je neophodno da se uključe i ljekari iz primarne zdravstvene zaštite, da kandiduju teme i predavače i iznesu svoja iskustva i zapažanja.

Predavanja bi trebala početi već polovinom novembra mjeseca, a nastavak i realizacija ovise da li će biti kvalitetnih prijedloga.

Napominjemo da je edukacija zakonska obaveza, da zbog hroničnog nedostataka novčanih sredstava često nije moguće otići na neke edukacije i prikupiti dovoljan broj bodova za obnovu licence, te se nadamo da će članovi Komore aktivno učestvovati u organizovanju predavanja.

Pravilnikom o postupku izdavanja licence, kao i sadržaju i izgledu licence utvrđeno:

Član 22.

Zdravstveni radnik stiče pravo na obnovu licence, ako je u roku važenja licence, u postupku kontinuirane edukacije, zadovoljio kriterije stručnog usavršavanja.

U članu 23. Pravilnika o zajedničkim kriterijima i postupcima stručnog usavršavanja ljekara/liječnika u FBiH od 26. aprila 2014. godine propisano je da, ukoliko ljekar/liječnik nije učestvovao u postupku kontinuirane edukacije, kantonalne/županijske ljekarske/liječničke komore će izdati licencu samo uz prethodnu provjeru stručne osposobljenosti.

Mirovanje licence

Pravilnik o postupku izdavanja licence, kao i sadržaju i izgledu licence ("Sl. novine FBiH", br. 82 od 23 oktobra 2013)

Član 25.

(1) Zdravstvenom radniku kome je u skladu sa propisima o radu, kao i drugim propisima koji uređuju rad izbornih zvaničnika, odobreno mirovanje radnog odnosa, rok za ispunjavanje uvjeta za obnavljanje licence produžava se za utvrđeni period mirovanja radnog odnosa, i to u slijedećim slučajevima:

1) izabranom, odnosno imenovanom zdravstvenom radniku na neku od javnih dužnosti u organe BiH, Federacije BiH, organe kantona, grada, općine i zaposleniku izabranom na profesionalnu funkciju u sindikatu;

2) upućivanje na rad u inostranstvo od strane poslodavca ili u okviru međunarodno-tehničke ili obrazovno-kulturne saradnje, diplomatska, konzularna i druga predstavništva.

(2) Zdravstvenom radniku, čiji je bračni drug upućen u inostranstvo u slučajevima a iz stava 1. tačka 2. ovog člana i sa kojim zdravstveni radnik zajedno odlazi u inostranstvo,

rok za ispunjavanje uvjeta za obnavljanje licence produžava se za utvrđeni period mirovanja radnog odnosa.

(3) Ako zdravstveni radnik iz opravdanih razloga utvrđenih zakonom, kao što su: privremena spriječenost za rad duža od šest mjeseci, trudnoća i komplikacije u vezi sa održavanjem trudnoće, porodiljsko odsustvo i odsustvo radi njege djeteta, odnosno člana uže porodice i drugi opravdani slučajevi, nije ostvario uvjete iz čl. 22. i 23. ovog pravilnika, rok za ispunjavanje uvjeta za obnavljanje licence produžava se za period trajanja navedenih razloga koji su prouzročili nemogućnost obnavljanja licence u Zakonom propisanom roku.

(4) U slučajevima iz st. 1, 2. i 3. ovog člana, zdravstveni radnik je dužan komori podnijeti dokaze kojim dokazuje postojanje okolnosti koje su prouzročile nemogućnost obnavljanja licence u propisanom roku.

Član 26.

U slučaju nastanka okolnosti iz člana 25. ovog pravilnika, na dokumentiran zahtjev zdravstvenog radnika komora izdaje odluku o mirovanju statusa člana komore, odnosno mirovanju licence.

OVDJE MOŽE BITI VAŠA REKLAMA!

BILTEN LJEKARSKE KOMORE ZENIČKO – DOBOJSKOG KANTONA
Medical Chamber of Zenica – Doboj Canton

Bul.kralja Tvrtka I 4/II, 72 000 ZENICA, Bosna i Hercegovina
tel/fax: 032 444 270; e-mail: ljkozedo@bih.net.ba, www.ljkzedo.ba