ISSN 1512-7419

BILTEN

LJEKARSKE KOMORE

GODINA XII
BROJ 16
FEBRUAR/VELJAČA
2012

naslovna

GLASILO LJEKARSKE KOMORE
ZENIČKO - DOBOJSKOG KANTONA

impresum

Redakcioni odbor

Harun Drljević
glavni urednik

Članovi Redakcionog odbora

Besim Prnjavorac,
Opća bolnica Tešanj

Lejla Ibrahimagić – Šeper
Dom zdravlja Zenica

Selma Uzunović – Kamberović
Kantonalni zavod za javno zdravstvo Zenica

Belma Pojskić
Kantonalna bolnica Zenica

Slavica Milutinović,
Kantonalna bolnica Zenica

Enes Abdović,
Kantonalna bolnica Zenica

Nikica Radić,
Dom zdravlja Žepče

Dragoljub Brenjo,
Dom zdravlja Breza

Izdavač: Ljekarska komora ZDK
Adresa:
Bulevar kralja Tvrtka I, br.4/II,
Bosna i Hercegovina
Tel: ++ 387 444 270; fax: ++387 444 271
www.ljkzedo.com.ba
e-mail: ljkozedo@bih.net.ba

Sekretar redakcije: ***Tatjana Žilo***

Naslovna strana:
Ahmet Hundur, "Strah"

Tiraž: 800 primjeraka

Štampa: **EG - Inžinjering** d.o.o. Zenica,
tel/fax: ++387 32 202 550, 202 555,
E-mail: eg.ing@bih.net.ba &
Graphic and design studio **"B Panel"** d.o.o. Zenica,
e-mail:info@bpanel.ba, www.bpanel.ba
tel/fax: ++387 32 441 291, 441 290

Riječ predsjednika

Krajem ljeta stigao je mail od trvtke InTech Rijeka u kojem se nudi prodaja internet publishing-a "Medicinskog glasnika Ljekarske komore ZDK". Zahvalio sam se na ponudi zadovoljan što "Medicinski glasnik" izaziva pažnju i van granica BiH, i obavijestio In Tech, da smo ponosni na časopis koji smo stvorili, koji je na MEDLINE-u na što smo ponosni, ali da isti nije za prodaju. Odmah je stigao odgovor da ova tvrka ne želi da kupi časopis koji je u vlasništvu naše komore, već samo prava na internet publishing "Medicinskog glasnika" za primamljivu sumu od 50.000.Eura (!?). Time se otvara put da "Medicinski glasnik" preraste u mega-časopis dostupan velikom broju čitalaca širom svijeta, što je u interesu i autora i Komore i časopisa i publisher-a. Dakle, časopis ostaje naše vlasništvo, a prodajemo njegovu elektronsku verziju, što otvara neslućene mogućnosti razvoja i objavljivanje ogromnog (neograničenog) broja radova u svakom broju. Autori postaju pristupačni ogromnom čitalačkom stručnom i naučnom auditorijumu - besplatno (čitanje radova je besplatno)! Naša urednica ostaje na čelu časopisa, a časopis dobija novi editorijal board od preko 30.000 uglednih naučnih imena širom svijeta, od Japana do Amerike. Lektori za engleski jezik dolaze iz agencije Londona, a njihovo plaćanje je In Tech-ova obaveza. Nema više troškova pripreme, štampanja i distribucije "Glasnika". Elektonski internet publishing pruža zaista neslućene mogućnosti... Nakon ovakvih spoznaja Izvršni odbor Komore krenuo je u pregovore s Intech-om koji će ovih dana vjerovatno završiti sklapanjem ugovora između naše Komore i In Tech-a.

Međutim, razlog što ovo pišem nije samo tih 50.000. Eura (što je, složićete se, pozamašna suma koju dobiva Komora), već činjenica da se (u ova za nauku surova vremena) isplati baviti naučnim pisanjem i publikovanjem. Da u vremenu kada se se ruše (ili su već srušene) sve vrijednosti vezane za naučno pisanje i napredovanje, ipak postoje ljudi koji znaju da prepozaju značaj i vrijednost ovakvog rada. Kada sam došao na ideju da pokrenem "Medicinski glasnik" želio sam da ljekari ove komore dobiju poligon sa pisanje i objavljivanje, a da časopis dobije kakvu-takvu međunarodnu indeksaciju, ali stvarno nisam ni slutio da će sve ovo dobiti takve razmjere. Sada mi se čine pomalo nebitne i daleke sve ove ružne i teške stvari i komentari koje smo profesorica Uzunović-Kamberović i ja prolazili u ovom periodu od 7 godina uzdizanja "Medicinskog glasnika Ljekarske komore ZDK". Ipak, isplati se baviti naukom, isplati se pisati i objavljivati, isplati se ulagati u sebe i svoju edukaciju. Višestruko.

I na kraju, vrlo važan dio Ugovora. Svi ljekari koji su članovo naše Komore imaće pravo da BESPLATNO objavljuju svoje radove u "Medicinskom Glasniku" i u narednom periodu. Troškovi objavljivanja radova za sve druge ljekare u BiH i širom svijeta sada su u ingerenciji In Tech-a, a oni, na žalost, neće biti mali.

predsjednik Ljekarske komore ZDK
prim. dr. Harun Drljević

SADRŽAJ

5 **DINAMIKA GUBITKA I NADOKNADE KRVNOG VOLUMENA KOD EKSTRAMEDULARNE I INTRAMEDULARNE PERITROHANTERNE OSTEOSINTEZE**
Ranka Filipović, Suad Sivić, Refik Muharemović, Tarik Kapidžić

8 **UČESTALOST PRIMARNIH I SEKUNDARNIH USKOSTI U ZE-DO KANTONU**
Aida Rustemović, Fehrat Aščerić

10 **MALIGNI MELANOM UDRUŽEN SA KARCINOMOM ŠTITNE ŽLIJEZDE I KARCINOMOM PLUĆA KOD ISTOG PACIJENTA**
Alma Mekić-Abazović, Hakija Bečulić, Senad Dervišević, Velida Ajanović

14 **RIJETKI OBLICI SEMINOMA**
Alma Mekić-Abazović, Hakija Bečulić, Senad Dervišević , Velida Ajanović

17 **PRIKAZ SLUČAJA Sy Mayer-Rokitanski-Kuster-Hauser (MRKH)**
Velida Ajanović , Mirsad Ajanović, Alma Mekić-Abazović, Senad Dervišević, Hakija Bečulić

19 **BOLEST MOYAMOYA 19**
Hakija Bečulić, Rasim Skomorac, Aldin Jusić, Alma Mekić-Abazović, Senad Dervišević, Đenad Hodžić, Velida Ajanović

23 **NEUROVASKULARNA KOMPRESIJA ROSTROVENTROLATERALNOG DIJELA PRODUŽENE MOŽDINE KAO POTENCIJALNI UZROK ESENCIJALNE HIPERTENZIJE KOD ČOVJEKA**
Hakija Bečulić, Rasim Skomorac, Aldin Jusić, Alma Mekić-Abazović, Đenad Hodžić, Senad Dervišević, Velida Ajanović

25 **MOŽDANI UDAR OSNOVNI KRITERIJI ZA REHABILITACIJU**
Dedić-Veljović Fahira, Kovač Nezira i Drljević Sanja

26 **SEXUALLY TRANSMITTED DISEASES (STD DRUGE ETIOLOGIJE 26**
Bajramović D. Šestić M.

32 **IZVJEŠTAJ IZ KIELA – 114. SKUPŠTINA LJEKARSKE KOMORE REPUBLIKE NJEMAČKE (Od 30.05.-03.06.2011.godine)**

33 **ODRŽAN 18 SIMPOZIJ LJEKARSKIH KOMORA CENTRALNE I JUGOISTOČNE EVROPE**

35 **FORMIRANJE LJEKARSKE KOMORE FEDERACIJE BOSNE I HERCEGOVINE**

38 **OPSTIPACIJA – PROBLEM NAŠE CIVILIZACIJE**

DINAMIKA GUBITKA I NADOKNADE KRVNOG VOLUMENA KOD EKSTRAMEDULARNE I INTRAMEDULARNE PERITROHANTERNE OSTEOSINTEZE

Ranka Filipović[1], Suad Sivić[2], Refik Muharemović[3], Tarik Kapidžić[4]

SAŽETAK

Cilj Usporedba gubitka i nadoknade krvnog volumena kod ekstramedularne i intramedularne peritrohanterne osteosinteze.

Metode Studijom je obuhvaćeno 60 pacijenata, 34 muškarca i 26 žena. Svi su imali prijelome peritrohanterne regije i tretirani su elektivnim ortopedskim operativnim zahvatom. Pacijenti su u dobi od 20-60 godina; ASA statusa I-III. Primili su tromboprofilaksu, a operativni zahvat izveden je u opštoj anesteziji. Podijeljeni su u dvije grupe: AO grupa (30 pacijenata, ASA I-III, 20-80 godina, osteosinteza je rađena ugaonom pločom, DHS-om, SHS-om. I IM grupa (30 pacijenata, ASA I-III, 20-80 godina, osteosinteza je rađena intramedularnim čavlom. Nakon odobrenja dobivenog od Etičkog komiteta Kantonalne bolnice Zenica pristupilo se retrospektivnom prikupljanju podataka iz istorije bolesti pacijenata. Analizirali smo slijedeće parametre: spol i dob pacijenata, vrijednosti hemoglobina 24 sata prije operativnog zahvata, gubitak krvi 48 sati prije, poslije i u toku operativnog zahvata.

Rezultati Prosječna starost pacijenata bila je 62,55 ± 3,95 godina. Nije bilo statistički značajne razlike ($p>0,05$) u starosti pacijenata i prijeoperativnoj vrijednosti hemoglobina među ispitivanim grupama. Koristeći Pearsonovim testom korelacije pronađena je statistički značajna razlika između preoperativne vrijednosti hemoglobina te preoperativnog i ukupnog gubitka krvi.

Zaključak Prema rezultatima našeg istraživanja može se zaključiti da ne postoji razlika u dinamici gubitka i nadoknade krvnog volumena pri primjeni dvije različite vrste osteosinteze. U nastojanju da se smanje perioperativni gubici krvi treba povećavati preoperativne vrijednosti hemoglobina i ustrajati na primjeni autotransfuzije.

Ključne riječi: Peritrohanterne frakture, osteosinteza, perioperativni gubitak krvi.

Corresponding author:
Ranka Filipović
Odjel za anesteziologiju,
Kantonalna bolnica Zenica
Crkvice 67, 72000 Zenica
Bosna i Hercegovina
Tel: +38732 405 133
E-mail: igda.ganic@ gmail.com

UVOD

Porast broja starijih ljudi u ukupnoj populaciji, uzrok je sve većeg broja peritrohanternih prijeloma (1). Ovi prijelomi javljaju se u 5 slučajeva na 1000 stanovnika, a 80 % bolesnika stariji su od 60 godina (2). Glavni cilj liječenja je što ranija mobilizacija, koju omogućava adekvatan operativni zahvat (2). Osteosinteza realizirana ugaonom pločom, dinamičnim čavlom (dynamic hip screw - DHS) te klizajućim čavlom (sliding hip screw -SHS) bila je standardna procedura u prethodnim dekadama (3). Zlatni standard u današnjem tretmanu peritrohanternih prijeloma je intramedularna osteosinteza (intramedullary nailing - IM) (4,5,6,7,8).

Odjel za anesteziologiju, Kantonalna bolnica Zenica, Zavod za javno zdravstvo Ze-do kantona, Zenica; Bosna i Hercegovina, Služba za ortopediju i traumatologiju, Kantonalna bolnica Zenica, Služba za ortopediju i traumatologiju, Kantonalna bolnica Zenica

Prijelomi peritrohanterne regije kao i operativni zahvati kojima se oni zbrinjavaju, praćeni su značajnim gubitkom krvi za pacijenta (9). Duži operativni zahvat, niža prijeoperativna vrijednost hemoglobina te jatrogene povrede krvnih sudova mogu znatno uticati na potrebu za transfuzijom krvi (10,11,12).

Rizik operativnog gubitka krvi svakako je najveći kod starijih pacijenata sa nestabilnim kardiocirkulatornim statusom (13). Poboljšanje prijeoperativne vrijednosti hemoglobina te realizacija uslova za autotransfuziju, smanjuju potrebu za alogenom transfuzijom krvi i rizicima koje ona nosi (14,15).

Cilj studije je uporediti dinamiku gubitka i nadoknade krvnog volumena kod ekstramedularne i intramedularne peritrohanterne osteosinteze.

MATERIJAL I METODE

Studija je retrospektivno klinička. Rađena je na Odjeljenju traumatologije i ortopedije Kantonalne bolnice Zenica u periodu od 01. januara 2008. godine do 01. oktobra 2010. godine. Studijom je obuhvaćeno šesdeset pacijenata sa prijelomima peritrohanterne regije. Pacijenti su u dobi od 20 – 80 godina; ASA (Physical status according to the American Society of Anaesthesiology) statusa I – III; tretirani su operativno. Svi su primili tromboprofilaksu, a operativni zahvat izveden je u opštoj anesteziji. Podijeljeni su u dvije grupe: AO (Arbeitsgemeinschaft für Osteosynthesefragen) grupa (30 pacijenata) – osteosinteza je rađena ugaonom pločom, DHS-om, SHS-om, IM grupa (30 pacijenata) – osteosinteza je rađena intramedularnim čavlom.

Koncentrat eritrocita se pripravlja na Odjeljenju za transfuziologiju Kantonalne bolnice Zenica prema preporukama Vijeća Europe od 2001. godine. Pripravak se izdvaja iz standardne doze krvi uzete od davaoca u količini od 450 ml koja se u automatskom separatoru odvaja i dobija se standardni pripravak koncentrovanih eritrocita u volumenu od 280 ± 50 ml. Vrijednost hematokrita ovakvog pripravka je 0,65 do 0,75 sa vrijednošću hemoglobina 45 gr po dozi.

Statistička analiza

Podaci su statistički obrađeni sa prikazom aritmetičke sredine i standardne devijacije. Neparametrijski podaci obrađeni su X^2 testom. Parametrijski podaci obrađeni su t-testom i testom korelacije. Podaci su prikazani tabelarno i grafički.

REZULTATI

U našu studiju uključeno je 60 pacijenata, 34 muškarca i 26 žena (Tabela 1). Testirajući X^2 testom razliku po spolu među ispitivanim grupama, možemo zaključiti da dobiveni rezultati nisu statistički signifikantni. Srednja životna dob ispitanika iznosi 62,55 ± 3,95 godina. Ispitinaci uključeni u grupu IM stariji su (66,50 godina) u odnosu na ispitanike u grupi AO (58,60 godina) Tabela 2). Testirajući t-testom razliku prosječne starosti među ispitivanim grupama utvrđeno je da ona nije statistički značajna (t = -1,560 za što je p>0,05). Prijeoperativna vrijednost hemoglobina precipitirajući je faktor koji odlučuje potrebu i veličinu transfuzije. U našem istraživanju mjerene su vrijednosti hemoglobina 24 sata prije operativnog zahvata i one za grupu AO iznose 11,71 g/L, a za grupu IM 11,50 g/L. (Tabela 3). Uku-

Tabela 1

Grupa		Spol		
		muški	ženski	Total
AO	**Count**	**19**	**11**	**30**
	% within Grupa	63,3 %	36,7 %	100,0 %
IM	Count	15	15	30
	% within Grupa	50,0 %	50,0 %	100,0 %
TOTAL	Count	34	26	60
	% within Grupa	56,7 %	43,3 %	100,0 %

Tabela 2

	Grupa	N	Mean	Std. Deviation	Std. Error Mean
Godine života	AO	30	58,60	21,434	3,913
	IM	30	66,50	17,616	3,216

Tabela 3

	Grupa	N	Mean	Std. Deviation	Std. Error Mean
Hb 24 sata prije op. zahvata	AO	30	11.7133	2.12826	.38856
	IM	30	11.5000	2.20219	.40206

Tabela 4

	Grupa	N	Mean	Std. Deviation	Std. Error Mean
Ukupno ordiniranih konc. eritrocita	AO	30	1230.00	624.583	114.033
	IM	30	1155.00	824.553	150.542
Količina konc. eritrocita 48 h nakon op.zahvata	AO	30	285.00	417.536	76.231
	IM	30	285.00	479.790	87.597
Količina konc.eritrocita 48 h prije op.zahvata	AO	30	570.00	578.136	105.553
	IM	30	420.00	553.453	101.046
Količina konc. eritrocita u toku op.zahvata	AO	30	375.00	291.474	53.216
	IM	30	450.00	409.373	74.741

pna količina koncentrovanih eritrocita (ordiniranih 48 sati prije, u toku i poslije operativnog zahvata) za grupu IM iznosi 1155,0 ml, a za grupu AO iznosi 1230,0 ml. Ukupna količina koncentrovanih eritrocita koju su primila 34 muškarca iznosila je 1177,94 ml. Za 26 žena ta količina iznosila je 1211,54 ml. (Tabela 5). Nađena je statistički značajna negativna korelacija između vrijednosti hemoglobina mjerene 24 sata prije operativnog zahvata (11,60 g/L) i količine koncentrovanih eritrocita ordiniranih 48 sati prije operativnog zahvata (495,0 ml). Statistički značajna negativna korelacija postoji i između vrijednosti hemoglobina mjerene 24 sata prije operativnog zahvata i ukupne količine ordiniranih koncentrovanih eritrocita (1192,50 ml). (Tabela 6).

Tabela 5

	Spol	N	Mean	Std. Deviation	Std. Error Mean
Ukupno ordiniranih konc. eritrocita	muški	34	1177,94	806.620	138.334
	ženski	26	1211.54	620.533	121.697
Količina konc. eritrocita 48 h nakon op.zahvata	muški	34	238.24	432.410	74.158
	ženski	26	346.15	464.311	91.059
Količina konc. eritrocita 48 h prije op.zahvata	muški	34	516.18	544.215	93.332
	ženski	26	467.31	603.480	118.352
Količina konc. eritrocita u toku op. zahvata	muški	34	423.53	366.440	62.844
	ženski	26	398.08	344.523	67.567

Tabela 6

	Hb 24 sata prije op. zahvata	
Količina konc. eritrocita 48 h prije op.zahvata	Pearson Correlation	-0,547**
	Sig. (2-tailed)	0,000
	N	60
Količina konc. eritrocita 48 h nakon op.zahvata	Pearson Correlation	-0,236
	Sig. (2-tailed)	0,070
	N	60
Količina konc. eritrocita u toku operativnog zahvata	Pearson Correlation	-0,125
	Sig. (2-tailed)	0,342
	N	60
Ukupno ordiniranih konc. eritrocita	Pearson Correlation	-0,632**
	Sig. (2-tailed)	0,000
	N	60

DISKUSIJA

U našu studiju uključeno je 60 pacijenata, 34 muškarca i 26 žena. . Prosječna životna dob iznosi 62,55 ± 3,95. Upoređujući studije koje su rađene na 173 ispitanika (prosječne životne starosti 74 godine) i 34 ispitanika (životne dobi 18-50 godina) može se zaključiti da su peritrohanterni prijelomi prisutni kod pacijenata različite životne dobi (4,6). Ipak incidenca ovakvih prijeloma dramatično raste u starijoj životnoj dobi, te predstavlja znatan medicinski i socijalni problem (2).

Prijeoperativna vrijednost hemoglobina određuje potrebu za transfuzijom krvi, bilo da je ona autologna ili alogena. U našem istraživanju vrijednost hemoglobina mjerena 24 sata prije operativnog zahvata za AO grupu iznosi 11,71 g/L, a za IM grupu 11,50 g/L. U meta analizi Rosenchera et al (14) obrađeni su podaci prikupljeni iz 225 kliničkih centara. Oni se odnose na 2762 pacijenta, od kojih je 1393 primilo autotransfuziju, 1024 transfuziju alogene krvi, a 345 transfuziju plazme. Prijeoperativna vrijednost hemoglobina od 8,93 ± 1,83 g/L smatrana je uvjetom za transafuziju (14).

U našem istraživanju ukupna količina ordiniranih koncentrovanih eritrocita u toku operativnog zahvata za grupu AO iznosi 375,0 ml, a za grupu IM 450,0 ml. Bajs et al (13) u svojoj retrospektivnoj studiji obrađuju 244 pacijenta starija od 60 godina. Transfuziju koncentrovanih eritrocita primilo je 135 pacijenata (54,9), a prosječan gubitak u toku operativnog zahvata iznosio je 300 ml.

Rezultati našeg istraživanja ne pokazuju razliku u gubitku krvi u toku operativnog zahvata prema spolu. Za muškarce taj gubitak iznosi 423,53 ml, a za žene 398,08 ml.

Ne postoji razlika po spolu niti u ordiniranju ukupne količine koncentrovanih eritrocita 48 sati prije, u toku i poslije operativnog zahvata. Tako ona za muškarce u našem istraživanju iznosi 1177,94 ml, a za 26 žena je 1211,54 ml.

Naše istraživanje je pokazalo da postoji statistički značajna negativna korelacija između vrijednosti hemoglobina 24 sata prijeoperativno i koncentrovanih eritrocita ordiniranih 48 sati prije operacije, te ukupne količine koncentrovanih eritrocita. Treba svakako usvojiti prijedloge Rosenchera et al (14) koji savjetuju povećanje prijeoperativnih vrijednosti hemoglobina, iniciraju autotransfuziju, te predlažu različite mjere redukcije operativnog gubitka krvi počevši od vrste operativne tehnike do izbora anestezije.

LITERATURA

1. Stevanović V, Blagojević Z, et all. Intramedullary fixation and proximal femoral fractures: diversity in use through case reports. Acta Chir Jugosl.2010;57(1):35-40.
2. Dovžak-Bajs, Rastovski A, Bival N. Pertrohanterne frakture starije životne dobi, operacijski rezultati i komplikacije. Zbornik radova Prvog hrvatskog traumatološkog kongresa, Zagreb 2001; 14:25-26.

3. Oestern HJ, Gansslen A. The use of blade plate and dynamic screw plate osteosynthesis. Orthopade. 2010 Feb;39(2):160-70.
4. Klinger HM, Baums MH, Eckert M, Neugebauer R. A comparative study of unstable per-and intertrochanteric femoral fractures treated with dynamic hip screw (DHS) and trochanteric butt-press plate vs. proximal femoral nail (PFN). Zentralbl Chir. 2005 Aug;130(4):301-6.
5. Parker MJ, Handoll HH. Gamma and other cephalocondylic intramedullary nails versus extramedullary implants for extracapsular hip fractures in adults. Cochrane Database Syst Rev. 2005 Oct; 19(4):CD000093.
6. Starr AJ, Hay MT, et all. Cephalomedullary nails in the treatment of high-energy proximal femur fractures in young patients: a prospective, randomized comparison of trochanteric versus piriformis fossa entry portal. J Orthop Trauma. 2006 Apr;20(4):240-6.
7. Apostol-Gonzalez S, Herrera J. Subtrochanteric fractures treated with interlocking endomedullary nailing. Acta Ortop Mex. 2009 May-Jun;23(3):130-6.
8. Attal R, Blauth M. Unreamed intramedullary nailing. Orthopade. 2010 Feb;39(2):182-91.
9. Kajja I, Bimenya GS, et all. Blood loss and contributing factors in femoral fracture. Afr Health Sci. 2010 March; 10(1):18-25.
10. Abdel MP, Morrey BF. Implications of revision total elbow arthroplasty on blood. J. Shoulder Elbow Surg. 2010 Mar; 19(2):190-5.
11. Rajaesparan K, Amin A, Arora S, Walton NP. Pseudoaneurysm of a branch of the profunda femoris artery following distal locking of an intramedullary hip nail: an unusual anatomical location. Hip Int. 2008 Jul-Sep;18(3):231-5.
12. Grimaldi M, Courvoisier A, et all. Superficial femoral artery injury resulting from intertrochanteric hip fracture fixation by a locked intramedullary nail. Orthop Traumatol Surg Res. 2009 Sep;95(5):380-2.
13. Bajs ID, Cvjetko I, Vicić VK, Skodlar J. Blood transfusion in patients with pertrochanteric femoral fracture. Acta Med Croatica. 2006;60(1):7-10.
14. Rosencher N, Kerkkamp HE, et all. Orthopedic Surgery Transfusion Hemoglobin European Overview (OSTHEO) study: blood management in elective knee and hip arthroplasty in Europe. Transfusion. 2003 Apr;43(4):459-69.
15. Cuenca J, Garcia Erce JA, et all. Preoperative blood test results and type of fracture as transfusional risk factors in patients older than 65 years with trochanteric hip fracture. Rev Esp Anestesiol Reanim. 2004 Nov;51(9):515-2

UČESTALOST PRIMARNIH I SEKUNDARNIH USKOSTI U ZE-DO KANTONU

Aida Rustemović[1], Fehrat Aščerić[1]

SAŽETAK

U radu je obrađeno 50 pacijenata iz gradskog dijela i prigradskih naselja grada Zenice. Djeca su uzrasta oko 9-13 godina, kada je u toku smjena mliječnih zubi i stalnih zuba i kada s taj uzrast može tretirati mobilnom ortodontskom terapijom. Uzete su najčešće zastupljene ortodontske nepravilnosti koje su predmet stalnog izučavanja, te su primarna i sekundarna uskost (tj.tjeskoba). U 70% slučajeva ranijih ispitivanja, primarna i sekundarna uskost, nastaju kao nesklad dentalnog i koštanog tkiva i manifestuje se nedostatkom prostora za pojedine zube kako u gornjem, tako i u donjem zubnom nizu. Pacijenti su tretirani mobilnom ortodontskom terapijom, ili praćenom serijskom ekstrakcijom, počevši od mliječnih zuba do stalnih zuba – obično stalnih prvih premolara, u gornjoj i donjoj vilici, i to u periodu od 2 (dvije) godine, koliko minimalno traje ortodontska terapija. Pri toj obradi došlo se do zaključka da su te najčešće ortodontske nepravilnosti u većem procentu zastupljene u prigradskim naseljima grada Zenice. Preventivnoj stomatološkoj zaštiti školske djece pridaje se veći značaj u samom gradu, zbog većeg broja stomatologa koji su angažovani na radu sistematskih pregleda djece i boljem pružanju usluga preventivne zaštite djece tog uzrasta. Zbog toga u gradskom dijelu grada Zenice manji procenat je tih najčešćih ortodontskih nepravilnosti – primarne i sekundarne uskosti.

Ključne riječi: mliječna denticija, stalna denticija, primarna uskost, preventivna stomatološka zaštita.

[1]Adresa autora: JU Dom zdravlja Zenica, Stomatološka služba, e-mail: aidarustemovic@live.com

UVOD

Problemom primarne i sekundarne uskosti bave se ortodonti još od samih početaka ortodoncije pa do danas. Najstariji pokušaj klasifikacije nepravilnosti zuba datira od kraja 18-og stoljeća, a napravio ga je francuz Pjer Fošar. Uočio je razliku između primarne i sekundarne uskosti, tj. razlikovao je zbijenost u frontalnom segmentu i zbijenost u bočnom segmentu. Primarna uskost nastaje usljed neusklađenosti između veličina vilica i veličine zuba, tj. dentalnog i osealnog tkiva. Ona je genetski determinirana i proizilazi iz odgovarajuće kombinacije gena. Javlja se u sve tri denticije: mliječnoj, mješovitoj i stalnolnoj denticiji.

Sinonim za primarnu uskost je dento-alveolarna disharmonija koja je ovisna ne samo o genetskim faktorima, nego je podložna i uticajima neuromuskularnog sistema. Sekundarna uskost se javlja u stalnoj denticiji i najčešći uzrok koji dovodi do nje je nedostatak prostora za smjenu maksilarnih kaninusa i mandibularnih drugih premolara.

PRIKAZ SLUČAJA

U obradu je uzeto 50 pacijenata muškog i žrnskog spola, starosti od 9-13 godina, tretirano mobilnom ortodontskom terapijom u periodu 2 godine, 2007.-2009. godine.

Od tih 50 pacijenata, 31 pacijent ima bilo primarnu ili sekundarnu uskost, a ostatak, 19 pacijenata, imadruge ortodontske nepravilnosti.

Na slici 1. u gradu Zenici na primarnu i sekundarnu uskost registrovano je 48,48% procenata.



Na slici 2. u prigradskim naseljima Zenice registrirano je 88,24% procenata djece sa primarnom i sekundarnom uskošću.

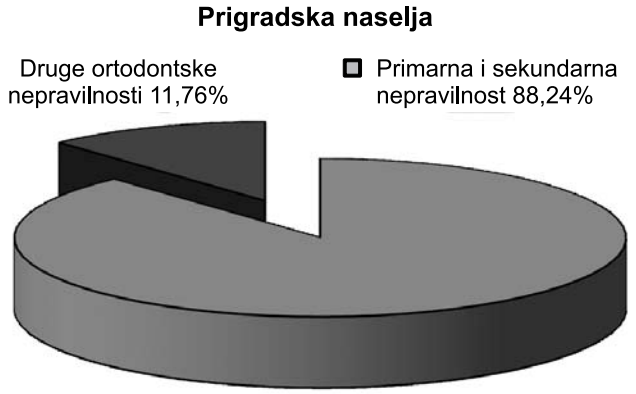

Na slici 3. se vidi da je primarna i sekundarna uskost zastupljena sa 62% procenata u odnosu na druge ortodontske nepravilnosti, u gradu i prigradskim naseljima Zenice.

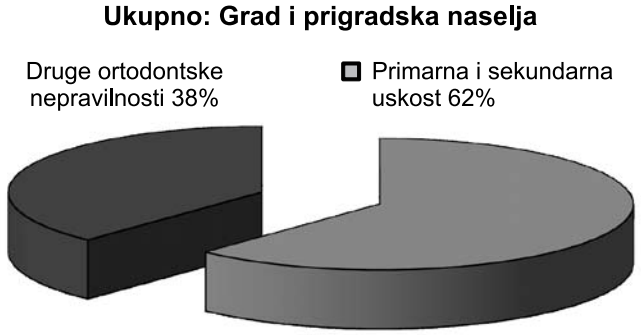

Tabela 4. prikazuje statistički pregled ortodontskih nepravilnosti kod pacijenata u gradu i prigradskim naseljima u periodu od 2007.-2009. godine.

Područje za preglede	Broj pregledanih pacijenata	Konstatovane ortodontske nepravilnosti			
		Primarna i sekundarna nepravilnost		Druge ortodontske nepravilnosti	
		Broj pacijenata	%	Broj pacijenata	%
Grad Zenica	33	16	48.48	17	51.52
Prigradska naselja	17	15	88.24	2	11.76
Ukupno: Grad i prigradska naselja	50	31	62	19	38

DISKUSIJA I ZAKLJUČAK

Dento-alveolarni—maksilarni kompleks je usklađen samo ako su u ravnoteži tri njegova tkivna sistema, neuromuskularni,osealni i dentalni.

Ortodont treba u terapiji primarne i sekundarne uskosti da shvati određene nejednakosti između veličine zuba i vilica, i da uzme u obzir sve ostale uzroke koji dovode do tih nepravilnosti.

Novija saznanja iz oblasti ortopedije vilica doprinijela su da se početak ortodontske terapije ne određuje samo dobrim uzrastom djeteta, već prema zrelosti koštanog sistema i denticije. tako da je jasno da postoji određena veza između denticije i uzrasta. Doba smjene zuba je najpovoljnije vrijeme ortodontskog tretmana, jer su tada saradnja i disciplina pacijenata u dobroj mjeri obezbjeđeni. Preventivna stomatološka zaštita se odnosi na čuvanje potpornih zona mliječnih zuba , da bi se sačuvao prostor za stalnu denticiju. Rani gubitak mliječnih zuba zbog karijesa ili nepoznavanje redoslijeda smjene zuba zbog karijesa, tj. prijevremenog vađenja mliječnih zuba, predstavlja potencijalnu opasnost za stvaranje ortodontskih anomalija, i to najčešće anomalija primarne i sekundarne uskosti.

Ostale ortodontske nepravilnosti mogu biti uzrokovane etiološkim faktorima malokluzija. To su opšti faktori, kao: naslijeđe, oboljenja, deficitarna ishrana, endokrine disfunkcije i kongenitalne anomalije. Lokalni faktori su: trauma, spoljni pritisak, loše navike, hiperdoncija, hipodoncija, makrodoncija, mikrodoncija, perzistencija mliječnih zuba.

Edukacija o oralnom zdravlju, sistematski pregledi u osnovnim školama grada i prigradskih naselja dalo bi više rezultata u sprečavanju pojave malokluzija.

Cilj zaštite oralnog zdravlja na primarnom nivou je očuvanje dobrog oralnog zdravlja i dobre okluzije prije nego se pojave problemi koji zahtijevaju ortodontsku terapiju.

LITERATURA:

1. Proffit W.R., Contemporary Orthodontics with Henry W.Fields, 1993 by Mosby – Year Book
2. Ivo Antolić, Dalija Demirović, Franc Farčnik, Vladimir Lapter, Bećir Ljupči i saradnici, Ortodoncija, Medicnska knjiga Beograd-Zagreb 1988.
3. Vladimir Lapter i suradnici, Ortodontske naprave, Školska knjiga Zagreb 1992.
4. Sedin Kobašlija, Amina Huseinbegović, Mediha Selimović-Dragaš, Emir Behramović, Karijes zuba-primarna prevencija i kontrola, Sarajevo 2010.
5. Milan D.Marković, Urođeni rascepi lica, usana i nepca, Ortodontska sekcija Srbije, Beograd 1980.

MALIGNI MELANOM UDRUŽEN SA KARCINOMOM ŠTITNE ŽLIJEZDE I KARCINOMOM PLUĆA KOD ISTOG PACIJENTA

Alma Mekić-Abazović[1], Hakija Bečulić[2], Senad Dervišević[3], Velida Ajanović[4]

SAŽETAK

U radu je prezentiran slučaj pacijenta sa karcinomom kože, malignim melanomom, kod kojeg se nakon dvije godine dijagnosticirao i karcinom štitne žlijezde , a samo na nekoliko mjeseci iza toga i primarni karcinom pluća. Simptomatologija vezana za prvi karcinom –melanom , svodila se na spontano krvarenje iz postojećeg mladeža na lijevoj strani grudnog koša. Uradila se ekscizija tumora u cjelosti. Patohistološki nalaz je potvrdio da se radi o malignom melanomu.Slijedio je plastično-rekonstruktivni zahvat.Nakon urađene kompletne dijagnostike i staginga bolesti konzilijarno se odlučilo za kratku kontrolu kada se dijagnosticirala metastaza melanoma u limfne čvorove lijeve pazušne jame.Uradila se disekcija pomenute regije , a patohistološki nalaz je potvrdio tu sumnju. Pacijentu se konzilijarno odlučilo za sistemsku kemoterapiju šest ciklusa i iradijaciju lijeve pazušne jame. Dvije godine nakon otkrivanja melanoma , kod pacijenta se dijagnosticirao i karcinom štitne žlijezde. U prvom aktu se uradila lijevostrana lobektomija , sa patohistološki potvrđenom dijagnozom papilarnog karcinoma štitne žlijezde. Tri mjeseca nakon toga se uradila i desnostrana lobektomija sa ekstirpacijom limfonoda , te eksploracijom vrata lijevo. Pacijentu se preporučila aplikacija radiojodne terapije.U toku reevaluacije prethodnih bolesti, pacijentu se dodatno na bronhološkoj obradi i patohistološkom verifikacijom postavi dijagnoza primarnog karcinoma pluća.

Ključne riječi: maligni melanom, plućni karcinom, karcinom štitne žlijezde.

Corresponding author: Alma Mekić-Abazović; Služba za onkologiju, hematologiju i radioterapiju; Kantonalna bolnica Zenica; Crkvice 67, 72 000 Zenica, Bosna i Hercegovina; Phone: +387 32 405 133; +387 32 405 534; E-mail: dr.alma.kbz@gmail.com

Služba za onkologiju, hematologiju i radioterapiju[1], Služba za neurohirurgiju[2], Služba za hirurške bolesti[3]; Služba za radiologiju[4], Kantonalna bolnica Zenica, Zenica, Bosna i Hercegovina

UVOD

Maligni melanoma je maligni tumor porijeklom iz melanocita (pigmentnih ćelija kože) (1). Najmaligniji je tumor kože i predominantan je kod bijelaca. U oko 30% nastaje iz pigmentnog nevusa, dok ostatak uglavnom nastaje bez podataka o prethodnoj prekanceroznoj leziji. Čini oko 4 % svih malignih tumora i uzrok je 2% smrti od malignih tumora kože i uzrokuje 1-2% smrti od malignih oboljenja (2-4). Češći je u muškoj populaciji. Najznačajniji riziko faktor za nastanak malignog melanoma je ultraljubičasto zračenje. Važan faktor je i pigmentiranost kože, odnosno tip kože. Kod tipa I (osobe svijetle bijele boje kože, zelenkaste oči, crvenkasta kosa-keltski tip) rizik je najveći, a onda slijedi tip II (svijetla boja kože, plave oči, plava kosa). Osobe koje imaju kserodermu pigmentozum (Xeroderma pigmentosum) često kasnije dobiju i melanom. Melanom može nastati na svim dijelovima tijela, kako na onim koja su stalno izložena djelovanju sunca, tako i na onim koja su zaštićena npr. odjećom. Jedino jedna podgrupa melanoma - lentigo maligni melanom nastaje isključivo na stalno eksponiranim dijelovima tijela (3). Kod 10% pacijenata postoji obiteljska predispozicija. Nasljeđivanje u ovom slučaju je autosomno-dominantno. Nasljedni melanomi javljaju se u nešto ranijem uzrastu.Broj madeža je u vezi sa rizikom dobijanja melanoma. Za atipične madeže je rizik od melanoma još veći (2).

Karcinomi štitnjače su rijetke bolesti, većina ih sporo raste, imaju nisku smrtnost i prava su rijetkost u normalnoj štitnoj žlijezdi. Određeni oblici tumora javljaju se obiteljski. O uzrocima karcinoma štitnjače malo se zna, no, jonizirajuće zračenje, osobito u području glave i vrata, stvara sklonost za kasnije nastajanje karcinoma štitnjače (5). Dugotrajna stimulacija sa TSH (stimulirajući hormon štitnjače) kod bolesnika s gušom ili hipotireozom može dovesti do karcinoma . Rizična dobna skupina je od 20-60 godina. Zanemarljiv je broj oboljelih bez obzira na pol , starosne dobi 0-10 godina i 80-89 godina (6).

Karcinom pluća nastaje u stijenci bronha ili plućnim ćelijama i za njegov razvoj je potrebno mnogo godina, s obzirom da je za transformaciju normalne ćelije u neoplastičnu neophodno više genetskih promjena. Svake godine u svijetu se dijagnostikuje oko 1 200 000 novooboljelih od ove bolesti. Prema podacima SEER (Surveillance, Epidemiology and End Results) programa Nacionalnog Kancer Instituta, SAD, broj novootkrivenih slučajeva sa karcinomom pluća u 2003.godini je oko 170 000, a broj smrti od ove bolesti oko 157 000. Prema tim podacima o obolijevanju , karcinom bronha se nalazi na drugom mjestu kod oba pola, ali je u 2003. bio glavni uzrok smrtnosti od maligne bolesti i kod muškaraca i kod žena (7-10). Karcinom pluća je ispred karcinoma dojke kao vodeći među uzrocima smrti od malignih bolesti kod žena. I u Evropi je karcinom pluća najčešća maligna bolest. Svake godine se na teritoriji Evrope registruje oko 400 000 novootkrivenih slučajeva, što predstavlja četvrtinu svih novootkrivenih maligniteta kod Evropljana i oko 6% svih maligniteta kod Evropljanki. Karcinom pluća je na prvom mjestu uzroka smrti među malignim bolestima. Najveći rizični faktor za razvoj karcinoma je pušenje cigareta (11). Pušenje je odgovorno za 90% karcinoma pluća. Osoba koja puši 1 kutiju cigareta dnevno ima 20x veći rizik za obolijevanje u poređenju sa nepušačima. Rizik raste sa većim brojem popušenih cigareta i što je mlađa dob kad se počelo pušiti. Pušači lula i cigara imaju veći rizik nego nepušači. Prestankom pušenja rizik se drastično smanjuje (12). 10-15 godina nakon prestanka pušenja rizik je sličan riziku kod nepušača, iako se rizik nikada potpuno ne smanji. Pušenje uzrokuje 30% veći rizik nego kod nepušača. Drugi faktori rizika su: pasivno pušenje, azbest, arsen, nikal, radioaktivna prašina urana, katranski produkti, radon, povećan nivo holesterola i unos masti. Dob, pol i genetsko naslijeđe takođe imaju veliku ulogu u nastanku ovih bolesti. (13-15). Mutacije mnogih gena, kao što su NRAS, BRAF, PTEN, te mutacije i delecije na CDKN2A implicirane su u patogenezi malignog melanoma. Slične mutacije su nađene i kod karcinoma štitne žlijezde i plućnog karcinoma (16). Ovim se, donekle, može objasniti pojava više histološki različitih vrsta karcinoma kod jedne osobe.

U radu ćemo prikazati pacijenta kod kojeg je otkriven karcinom kože –maligni melanom sa metastazom u lijevu pazušnu jamu.

Nakon operacije u dva akta, te disekcije lijeve pazušne jame, nastavljeno je liječenje sa šest ciklusa kemoterapije , te je nakon toga iradiran.

Dvije godine nakon postavljanja dijagnoze melanoma, kod istog pacijenta se dijagnosticira i karcinom štitne žlijezde.

Uradila se obostrana lobektomija. Pacijent je na supstitucionoj terapiji , a preporučila mu se i aplikacija radiojodne terapije.Nekoliko mjeseci nakon uspostavljanja dijagnoze karcinoma štitne žlijezde, a u sklopu proširene bronhološke dijagnostike, kod istog pacijenta se dijagnosticira i treći , primarni karcinom pluća.

Ovaj primjer, doduše, izuzetno rijedak, može poslužiti kliničarima u rutinskoj praksi , da ne bi napravili previd u dijagnostici koji se ovdje lako mogao dogoditi, a koji bi , u svojoj konačnici , imao pogrešan terapijski pristup pacijentu.

PRIKAZ SLUČAJA

Pedesetčetverogodišnji pacijent se prvi put javio na pregled onkologa početkom oktobra, 2009. godine na Službu za onkologiju,hematologiju i radioterapiju Kantonalne bolnica Zenica zbog krvarenja iz postojećeg mladeža unazad nekoliko mjeseci. U lokalnom nalazu se evidentirao mladež na lijevoj strani grudnog koša promjera 5x4 cm sa kvržicom u njegovom centralnom dijelu koja je krvarila.Urađena je kompletna dijagnostika koja je obuhvatala laboratorijske nalaze : melanin i melanogen u urinu, laktatdehidrogenazu / LDH /, ehosonografiju / EHO / vrata , regija limfne drenaže i jetre, hepatogram.Sva urađena dijagnostika je bila uredna. Pacijentu je na Službi za plastičnu hirurgiju Kantonalne bolnice Zenica urađena ekscizija tumora u potpunosti , te u drugom aktu plastično-rekonstruktivni zahvat/ Thiersch /.Patohistološka /PH / verifikacija je pokazala da se radilo o malignom melanomu, superficijalnom, dijelom nodularnom, Clark II.

S obzirom na urednu dijagnostiku kod pacijenta se konzilijarno odluči za kratku kontrolu / tromjesečnu /sa EHO vrata , regija limfne drenaže, jetre, LDH, melanin i melanogen u urinu .Na prvoj kontroli se EHO verifikuje hipoehogena area 15,4 x 11,2 mm na granici lijeve pazušne jame i gornjeg lateralnog kvadranta.Konzilijarno se odluči za disekciju lijeve pazušne jamekoja se i uradila.Izvadila su se četiri limfna čvora koja su u potpunosti bila zamijenjena tumorskim tkivom.Resekcioni rubovi su bili čisti.PH nalaz je pokazao da se radilo o metastazi malignog melanoma u lijevu pazušnu jamu. Konzilijarno se odlučilo da se kod pacijenta otpočne sa sistemskom kemoterapijom po DTIC protokolu šest ciklusa , te iradijacija lijeve aksile.Ciklusi i iradijacija su sprovedeni bez nusefekata.Uslijedile su redovne onkološke kontrole i to prva mjesec dana nakon iradijacije sa EHO vrata , regija limfne drenaže, jetre, LDH, melanin i melanogen u urinu, hepatogram i RTG (radiografija) pluća sa očitanjem. Na RTG snimku pluća su se našle promjene na prednjem okrajku 12. rebra desno, te se indicirala scintigrafija skeleta koja je pokazala jače nakupljanje radiofarmaka na 12.rebru, desnoj natkoljenici i kostima glave po tipu sekundarnih depozita.Takođe su se uradili i ciljani RTG snimci pomenutih mjesta ,koji nisu potvrdili, ali ni odbacili sumnju na metastaze , te se indicirala kompjuterizirana tomografija zdjelice sa prozorom za kost / CT - SIEMENS System SOMATOM Definition AS Model No 08098027, Serial No 64383 2009) koja je postavila sumnju na osteosklerotičnu promjenu otvorene etiologije samo u području velikog trohantera desno. Na kontrolnom EHO vrata i regija limfne drenaže verifikovao se hipoehogen nodus promjera 12 mm u lijevom režnju štitne žlijezde.Endokrinolog je uradio citološku punkciju nodusa.Patohistološki (PH) nalaz je pokazao da se radilo o onkocitnom tumoru koji se trebao odstraniti.Hormonski status štitne žlijezde je bio uredan.Pacijent je tada odbio operativni zahvat.Nakon dva mjeseca,pacijent se , ipak , odlučio za operaciju , te se na Službi za otorinolaringologiju Kantonalne bolnice Zenica lijevostrana lobektomija. PH nalaz je verifikovao papilarni karcinom štitne žlijezde klasifikovan kao pT1NxMx.Nakon prve kontrole ,otorinolaringolog se odlučio za desnostranu lobektomiju sa ekstirpacijom limfnih čvorova desne strane vrata , te eksploraciju sa lijeve strane .PH nalaz je bio uredan .Radilo se o nodoznoj strumi.Tumorske ćelije nisu nađene. Pacijentu je uključena terapija Letrox-om od 100 mg u dozi od 1x1/2 tbl.Urađena je, takođe, i kontrolna scintigrafija skeleta koja nije našla znakova metastaza na kostima.Uslijedio je kontrolni pregled endokrinologa koji je zbog povišenih vrijednosti TSH (tireostimulirajući hormon) korigovao dozu Letrox-a na 1 x 1 tbl dnevno, te indicirao scintigrafiju cijelog tijela sa J-131.Scintigrafija je prikazala vezivanje radiofarmaka u tireoidnoj loži koje pripada ostatnom tkivu štitne žlijezde.Indicirana je aplikacija radiojodne terapije u Banjaluci.Nakon ovoga, onkolog je indicirao CT toraxa , EHO vrata ,regije limfne drenaže i jetre, te laboratorijske nalaze u sklopu svoje redovne kontrole.CT toraxa je ukazao na medijastinalnu i hilarnu limfadenopatiju , te infiltrativnu leziju u desnom posteriornom segmentu gornjeg lobusa suspektnu na sekundarni depozit, a manje vjerovatno druge etiologije.Onkolog je insistirao na detaljnoj bronhološkoj obradi pacijenta koja se i uradila.Dobije se patohistološki izvještaj forceps biopsije uz mišljenje patologa da morfološki i imunohistohemijski nalaz upućuje na primarni adenokarcinom pluća. Dodatnim imunohistohemijskim bojenjem (Melan A-, HMB 45 -) se isključi metastaza malignog melanoma. Pacijent je tada prikazan Konzilijumu za malignome pluća na Službi za onkologiju,hematologiju i radioterapiju Kantonalne bolnice Zenica gdje se odlučilo da

se pacijent uputi na Kliniku za torakalnu hirurgiju Univerzitesko-kliničkog centra Sarajevo kako bi se razmotrio operativni tretman promjene na plućima. Ljekarski konzilij se odluči za operativno liječenje CT verifikovane promjene na plućima. Nakon toga, pacijentu se sprovede kemoterapija po protokolu za primarni adenokarcinom pluća, te se iradira.

Planiraju se redovne dvomjesečne kontrole onkologa.

DISKUSIJA

U prezentiranom slučaju kod pacijenta koji je liječen od malignog melanoma , nakon dvije godine se dijagnosticirao i karcinom štitne žlijezde – primarni , „ ***de nuovo*** „ nastali karcinom papilarnog tipa.Samo nakon šest mjeseci od postavljanja dijagnoze ovog drugog karcinoma , proširenom i ciljanom dijagnostikom se pronađe i histološki dokaže još jedan , treći, karcinom –adenokarcinom pluća kod istog pacijenta.

Doduše, proširena i ciljana dijagnostika koja je u prvom redu uključivala CT toraxa , pa tek onda bronhološku obradu bile su oprečne .Dijagnostički algoritam bi, u normalnim okolnostima, prvo trebao da obuhvati bronhološku obradu , pa tek onda CT toraxa , a ovdje je bio obrnut slijed. To stoga, što se kod pacijenta radila reevaluacija s aspekta osnovne bolesti , ne sumnjajući na neku drugu , odnosno, treću patologiju , a ponajmanje pluća.CT toraxa je u zaključku više naginjao metastazi malignog melanoma , nego drugoj etiologiji. Međutim, bronhološka obrada-forceps biopsija sa PH verifikacijom i dodatnom imunohistohemijom je decidno isključila tu mogućnost i postavila dijagnozu adenokarcinoma pluća.

U dijagnostičkoj obradi karcinoma kože , pluća i štitne žlijezde veliku ulogu igraju tumorski markeri - za pluća: karbohidratni antigen (CEA), CYFRA 21-1 / citokeratin fragment 19 ; za maligni melanom : Melan A, HMB 45 ; za papilarni karcinom štitne žlijezde tireoglobulin. Markeri ne smiju i ne trebaju biti presudni za postavljanje dijagnoze, ali su korisni u praćenju i kontroli bolesti (8-14) .

Nikako ne smijemo zaboraviti da je CT toraxa i dalje zlatni standard u dijagnostici karcinoma pluća kojem treba prethoditi bronhološka obrada.

Kod ovog pacijenta nismo bili u mogućnosti uraditi citogenetski profil koji bi , zasigurno, dao odgovor o mogućnostima pojave tri karcinoma kod istog domaćina –pacijenta, potpuno odvojena i različitog histološkog tipa.

Iz prezentiranog slučaja se može zaključiti , po ko zna koji put , koliko je presudna uloga dobre , detaljne dijagnostike i staginga bolesti , a od kojih , nadalje ,zavisi ispravan terapijski izbor.Da se , kojim slučajem, onkolog zadovoljio razulatima CT toraxa koji je postavio visoku sumnju da se radi o metastazi malignog melanoma , pacijentu bi se indicirala sekundarna linija za maligni melanom, a ne bi se liječio primarni karcinom pluća.

Ne smije nas prevariti prethodno rađena dijagnostika i kratki vremenski intervali praćenja.Svaki put pri reevaluaciji bolesti pacijenta treba detaljno obraditi , kako dijagnostički , tako i klinički. Ovaj izuzetno rijedak primjer pacijenta sa tri karcinoma, tri odvojena i različita entiteta, je još jedan pokazatelj koliko su onkologija i onkološki pacijenti , još uvijek, jedno veliko , nepredvidivo i neistraženo polje na kojem treba raditi i istraživati.

Reference

1. Garbe C, Hauschild A, Volkenandt M, et al. Evidence and interdisciplinary consensus-based German guidelines: surgical treatment and radiotherapy of melanoma. Melanoma Res 2008;18:61–7.
2. Garbe C, Hauschild A, Volkenandt M, et al. Evidence and interdisciplinary consense-based German guidelines: diagnosis and surveillance of melanoma. Melanoma Res 2007;17:393–9.
3. Saiag P, Bosquet L, Guillot B, et al. Management of adult patients with cutaneous melanoma without distant metastasis. 2005 update of the French Standards, Options and Recommendations guidelines. Summary report. Eur J Dermatol 2007;17:325–31.
4. Tsao H, Atkins MB, Sober AJ. Management of cutaneous melanoma. New Engl J Med 2004;351:998–1012.
5. Hundahl SA, Fleming ID, Fremgen AM, et al. A National Cancer Data Base report on 53,856 cases of thyroid carcinoma treated in the U.S., 1985-1995. Cancer. 1998;83:2638–2648.
6. Kimura ET, Nikiforova MN, Zhu Z, et al. High prevalence of BRAF mutations in thyroid cancer: genetic evidence for constitutive activation of the RET/PTC-RAS-BRAF signaling pathway in papillary thyroid carcinoma. Cancer Res. 2003;63:1454–1457.
7. Aberola V, Camps C, Provencia M, Isla D, Rosell R, Vadell C. (2003) Cisplatin plus gemcitabine (CG) vs a cisplatin-based triplet vs nonplatinum sequential doublets in advanced non-small cell lung cancer (NSCLC): a Spanish Lung Cancer Group phase III randomized trial (GEPC/98–02). J Clin Oncol;21:3207–3213.
8. Baggstrom M, Socinski MA, Hensing T, Poole C. (2003) Addressing the optimal number of cytotoxic agents in stage IIIB/IV non-small cell lung cancer (NSLCC): a meta-analysis of the published literature. Proc Am Soc Clin Oncol; 21:306.

9. Bartels CL, Tsongalis GJ. MicroRNAs: Novel Biomarkers for Human Cancer. Clinical Chemistry 2009;(55):623–631.
10. Blackhall FH, Bhosle J, Thatcher N. (2005) Chemotherapy for advanced non–small cell lung cancer patients with performance status 2. Curr Opin Oncol 17:135–139.
11. Blackhall FH, Shepherdb FA. (2007) Small cell lung cancer and targeted therapies. Curr Opin Oncol; 19:103–108.
12. Bozec A, Fischel JL, Milano G. (2006) Epidermal growth factor receptor/angiogenesis dual targeting: preclinical experience. Curr Opin Oncol 18:330–334.
13. Brambilla C, Fievet F, Jeanmart M, Fraipont F, Lantuejoul S, Frappat V, Ferretti G, Brichon PY, Moro-Sibilot D. Early detection of lung cancer: role of biomarkers. Eur Respir J 2003; 21: 36–44.
14. Brambilla E, Travis WD. et all. (2001) The new World Health Organisation classification of lung tumors. Eur Respir J; 18: 1059-1068.
15. Bunn PJ, Kellz K. (1998) New chemotherapeutic agents prolong survival and improve quality of life in non-small cell lung cancer: a review of literature and future directions. Clin Cancer Res; 5: 1087-1100.
16. Ciuleanu T, Stelmakh L, Cicenas S, Esteban E. (2011) LBOA5 Erlotinib versus docetaxel or pemetrexed as second-line therapy in patients with advanced non-small-cell lung cancer (NSCLC) and poor prognosis: efficacy and safety results from the phase III TITAN study (Abstract 6/LBOA5).

RIJETKI OBLICI SEMINOMA

Alma Mekić-Abazović[1], Hakija Bečulić[2], Senad Dervišević[3] , Velida Ajanović[4]

SAŽETAK

Ekstragonadalna lokalizacija tumora germinativnog epitela je veoma rijetka. U oko 5-10% slučajeva lokalizirani su u predjelu medijastinuma. Oko 25% tih slučajeva su seminomi. U radu je prikazan slučaj pacijenta sa izuzetno rijetkim oblikom seminoma lokaliziranim u predjelu prednjeg i srednjeg medijastinuma.

Simptomatologija bolesti se svodila na rapidan gubitak tjelesne težine,povišenu temperaturu i slabost unazad dvije godine. Promuklost se prvi put javila prije godinu dana. Počeo je iskašljavati krv prije tri mjeseca. Urađena je radiografija pluća na kojoj su se verifikovale promjene na medijastinumu. Indicirana je i urađena kompjuterizirana tomografija pluća na kojoj je opisana spikularna area lijevo apikalno u plućnom parenhimu koja može odgovarati upalnom infiltraru, ali se nije mogla isključiti ni mogućnost postojanja primarnog neoplastičnog procesa. Takođe je opisana promjena u prednjem medijastinumu koja može odgovarati limfomu , ali se nije isključio ni proces porijekla timusnog tkiva.U lijevom hilusu je evidentiran jedan uvećan limfonod.U sklopu dalje dijagnostike je urađena i ehosonografija abdomena koja je bila uredna, te ehosonografija testisa koja je pokazala bilateralnu testikularnu mikrolitijazu.Epididimisi su bili uredni.Lijevo je nađena varikokela.Na ehosonografiji vrata i regija limfne drenaže se uočila limfadenopatija u gornjoj trećini vrata obostrano. Nakon torakotomije uzeti uzorci su poslani na patohistološku analizu koja je pokazala da se radi o medijastinalnom seminomu. Konzilijarno je odlučeno da se pacijentu sprovede hemoterapija i iradijacija medijastinuma.

KLJUČNE RIJEČI: tumor medijastinuma, tumor pluća, ekstragonadalni seminom.

Corresponding author:
Alma Mekić-Abazović
Služba za onkologiju, hematologiju i radioterapiju
Kantonalna bolnica Zenica
Crkvice 67, 72 000 Zenica, Bosna i Hercegovina
Phone: +387 32 405 133; +387 32 405 534;
E-mail: dr.alma.kbz@gmail.com

Služba za onkologiju, hematologiju i radioterapiju[1], Služba za neurohirurgiju[2], Služba za hirurške bolesti[3], Služba za radiologiju[4]; Kantonalna bolnica Zenica, Zenica, Bosna i Hercegovina

UVOD

Seminom je tumor porijeklom iz germinativnog epitela. Primarno sijelo tumora je testis. Ekstragonadalna lokalizacija tumora germinativnih ćelija je prisutna kod 2-5 % slučajeva, od kojih su 25% seminomi (1). Do sada je opisano nešto više od stotinu ekstragonadalnih seminoma u međunarodnoj literaturi. Kod ekstragonadalne lokalizacije najčešće je zahvaćen prednji medijastinum (1-3). Veoma je rijedak u srednjem i stražnjem medijastinumu u kojem su opisana svega po dva slučaja primarnog seminoma (2-4). Neki istraživači sugerišu da germinativni tumori medijastinuma potječu iz ćelija koje su greškom, tokom embrionalnog života, migirale u medijastinum. Drugi autori navode da je proces normalne migracije germinativnih ćelija veoma širok i da se normalno odvija prema različitim lokalizacijama u organizmu, te da mogu maligno alterirati na tim mjestima tvoreći primarni tumor (2). Diferencijalno dijagnostički, s obzirom da se radi o rijetkoj lokalizaciji tumora, treba razmišljati o primarnom medijastinalnom tumoru, limfomu i tumoru grudne žlijezde (2,3).

U ovom radu ćemo prikazati slučaj pacijenta kod kojeg je otkriven vrlo rijedak oblik karcinoma.

Startno se postavila radna dijagnoza tumora medijastinuma, da bi se proširenom dijagnostikom, operacijom lijevog pluća i biopsijom medijastinalnog tumora, te patohistološkom verifikacijom, utvrdilo da se radi o ekstragonadalnom seminomu. Gonade su klinički i morfološki bile uredne. Provedena je hemioterapija i iradijacija.

PRIKAZ SLUČAJA

Dvadesetšestogodišnji pacijent, student, prvi put se javio na Službu za onkologiju, hematologiju i radioterapiju Kantonalne bolnice Zenica u avgustu, 2011. godine. Nije pušač. Ne konzumira alkohol. Verifikovana familijarna polipoza crijeva. Sadašnja bolest je počela prije dvije godine sa naglim mršavljenjem, te povremenom, povišenom tjelesnom temperaturom. Godinu dana nakon toga, javila se promuklost koja je liječena ambulantno. Prije tri mjeseca je počeo iskašljavati krv. Klinički nalaz po sistemima je bio uredan. Urađena je standardna radiografija pluća /RTG/ koja je pokazala promjene na medijastinumu.

Slika 1.: radiografija pluća pokazuje znake proširenja medijastinuma.

Nakon toga je indicirana proširena dijagnostika koja je obuhvatala kompjuteriziranu tomografiju pluća / CT -SIEMENS System SOMATOM Definition Model N0 08098027, Serial N0 64383,2009 /, ehosonografiju abdomena , male zdjelice i regija limfne drenaže /EHO/, EHO testisa, te tumorske markere humani horionski gonadotropin (beta HCG), laktat dehidrogenazu (LDH) i alfa fetoprotein (AFP).

CT toraxa je je verifikovao spikularnu areu lijevo apikalno u plućnom parenhimu što je moglo odgovarati upalnom infiltratu , mada se nije isključilo ni postojanje primarnog neoplastičnog procesa.Nađena je i promjena u predjelu prednjeg medijastinuma koja je, prema CT karakteristikama, mogla odgovarati limfomu, ali se nije isključio ni proces timusnog porijekla. U lijevom hilusu je evidentiran jedan uvećan limfonod.

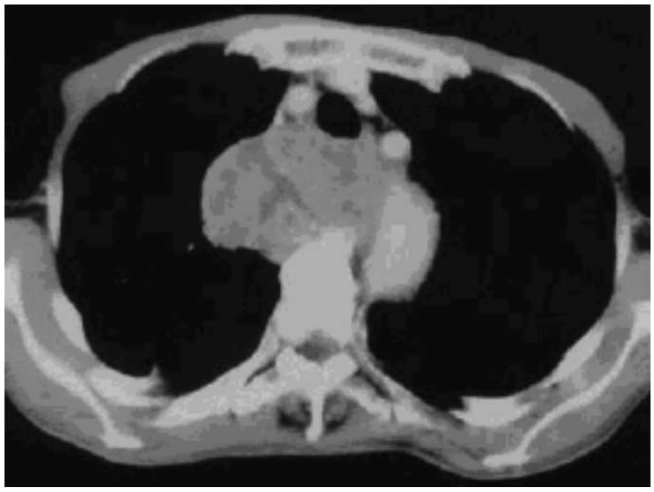

Slika 2.: ekspanzivna promjena u predjelu medijastinuma.

EHO abdomena je bio uredan. EHO vrata i regija limfne drenaže je pokazao limfadenopatiju gornje trećine vrata obostrano, dok je EHO testisa registrovao samo bilateralnu testikularnu mikrolitijazu. Epididimisi su bili uredni. Na lijevom testisu je opisana varikokela, bez refluksa. Od tumorskih markera samo je beta HCG bio nešto iznad referentnih vrijednosti (beta HCG 10,7 –referentna vrijednost od 5-10).

Pacijent je upućen na Kliniku za grudnu hirurgiju Kliničkog centra Sarajevo, gdje mu je urađena lijevostrana posteriorna torakotomija sa atipičnom resekcijom gornjeg lijevog plućnog lobusa i biopsijom tumora u medijastinumu. Operativni zahvat je protekao bez komplikacija.

Uslijedila je patohistološka verifikacija koja je postavila dijagnozu medijastinalnog tumora germinativnih ćelija-seminoma . Imunohistohemijski tumorske ćelije su bile : CD 117(+),OCT-3/4 (+),PLAP(+),Vimentin (+),CD99(-),CD34(-). Promjena na gornjem lobusu pluća predstavljala je upalni infiltrat.

Pacijent je predstavljen Konzilijumu za malignome urotrakta Službe za onkologiju, hematologiju i radioterapiju Kantonalne bolnice Zenica, gdje se odlučilo za ordiniranje četiri ciklusa kemoterapije po PEB (Ciplatin, Etopozid, Bleomycin) protokolu, te iradijaciju medijastinuma. Takođe je data preporuka za krioprezervaciju sperme i indiciran citogenetski profil. Za reevaluaciju bolesti je predviđen CT toraxa, MRI abdomena i male zdjelice, te tumorski markeri.

DISKUSIJA

U prezentiranom slučaju prikazali smo pacijenta sa rijetkim oblikom karcinoma germinativnog epitela-ekstragonadalnim seminomom.

Prva, radna dijagnoza, je govorila u prilog tumora medijastinuma ili tumora pluća.

Međutim, biopsijom tumora i patohistološkom verifikacijom se pokazalo da se radi o primarnom seminomu medijastinuma. Napominjemo da je klinički i lokalni nalaz kod pacijenta bio uredan. Dakle, gonade su bile i klinički i morfološki uredne.

Prema literaturnim podacima, ekstragonadalni seminom je najčešći u prednjem medijastinumu. Treća i četvrta dekada života su najzastupljenije u ovoj patologiji (1,6). Obično je lokaliziran u prednjem medijastinumu, rijedak u srednjem i stražnjem medijastinumu (2,3). Veoma je rijedak u srednjem i stražnjem medijastinumu u kojem su opisana svega po dva slučaja primarnog seminoma (2). Beta HCG je bio blago povišen, a što je u skladu sa dosada opisanim slučajevima. Ostali laboratorijski nalazi su bili uredni. Klinički i lokalni nalaz na gonadama su bili negativni. U konkretnom slučaju u simptomatologiji je dominirao gubitak tjelesne težine, promuklost i iskašljavanje krvi, što može upućivati na proces na disajnim putevima, ali nije tipično za medijastinalne tumore za koje su karakteristični simptomi u vidu grudne boli, otežanog disanja, gubitka tjelesne težine, a kod 10% slučajeva pojavljuje se sindrom gornje šuplje vene (2,7). CT skenom je verifikovana velika mekotkivna, homogena area u prednjem i srednjem medijastinumu, što je, prema literaturi, jedna od karakteristika medijastinalnog seminoma, ali je lokalizacija prema srednjem medijastinumu veoma rijetka (1,2). Većima autora sugerišu tretman PEB protokolom (Ciplatin, Etopozid, Bleomycin) tri ciklusa (1-6), ali se ovdje odlučilo za četiri ciklusa zbog mlađe životne dobi pacijenta i infiltracije prema srednjem medijastinumu. Takođe je indicirana i iradijacija medijastinuma. Uprkos radiosenzitivnosti seminoma, ukoliko se primijeni samo iradijacija, kod jedne trećine pacijenata dolazi do recidiva. Primjenom PEB protokola, bez iradijacije ukupno preživljavanje prelazi 80% (1-5)

Iz prezentiranog slučaja se može zaključiti da tzv „ ***rijetki tumori*** „, statistički jedva signifikantni , knjiški spomenuti i nisu baš tako daleko od nas.Oni su tu, samo ih treba prepoznati.Predstavljaju izazov koji traži i stručnu i naučnu spremnost onkologa koji se suočava sa njim.

REFERENCE

1. Nakamura H, Hashimoto T, Kusama H et all. Primary Seminoma in the Middle Mediastinum. Internal Medicine 2004; 43: 1191-1193.
2. Kitami A, Suzuki T, Suzuki S, Hori G. Primary Seminoma in the Middle Mediastinum: Case Report in a 69-year-old Male. Jpn J Clin OncoI 1998;28:142-144.
3. Bokemeyer C, Droz JP, Horwich A et all. Extragonadal Seminoma An International Multicenter Analysis of Prognostic Factors and Long Term Treatment Outcome. Cancer 2001;91:1394–401.
4. Ravenel JG, Gordon LL, Block MI, Chaudhary U. Primary Posterior Mediastinal Seminoma. AJR 2004;183:1835-1837.
5. Duwe BV, Sterman DH, Musani AI. Tumors of the Mediastinum. CHEST 2005; 128:2893–2909.
6. Patel A, Wilson L, Rane A. Primary retroperitoneal seminoma presenting with inferior vena caval obstruction. The New Zeland Medical Journal 2005;118: 1-3.
7. Hee Lee Y, Kyung-Nyeo J, Jung Park M et all. A Posterior Mediastinal Seminoma with Extensive Cystic Change. J Korean Soc Radiol 2010;62:457-460.

PRIKAZ SLUČAJA

Sy Mayer-Rokitanski-Kuster-Hauser (MRKH)

Velida Ajanović[1] , Mirsad Ajanović[2] , Alma Mekić-Abazović[3], Senad Dervišević[4], Hakija Bečulić[5]

SAŽETAK

U radu je opisan slučaj dvadesetdvogodišnje djevojke sa agenezijom uterusa uz pridružene kongenitalne anomalije urinarnog i skeletnog sistema i drugi slučaj dvadesettrogodišnje mlade žene sa agenezijom uterusa bez pridruženih drugih kongenitalnih anomalija.

Ključne riječi: agenezija uterusa, Sy MRKH.

Corresponding author:
Velida Ajanović
Služba za radiologiju
Kantonalna bolnica Zenica
Crkvice 67, 72000 Zenica, Bosna i Hercegovina
Phone: +387 (0)61 297 180
E-mail : velida_ajanovic@hotmail.com

UVOD

Sy MRKH predstavlja kongenitalnu aplaziju uterusa i gornjeg dijela (2/3) vagine kod žena koje inače imaju normalno razvijene sekundarne seksualne osobine i normalan 46,XX kariotip (1). Susreće se jedan slučaj na 4500 žena (1). MRKH sindrom može biti izoliran (tipI) , ali je češće udružen sa renalnim i skeletnim malformacijama, a nešto rjeđe i defektima na nivou srca i srednjeg uha MRKH (tipII). Prvi klinički znak ovog sindroma najčešće je primarna amenoreja (1).

PRIKAZ SLUČAJA

U našem prvom slučaju radilo se o dvadesetdvogodišnjoj djevojci koja je zbog bolova u donjem lijevom hemiabdomenu upućena na rutinski UZ pregled abdomena. Pri pregledu se u desnoj lumbalnoj loži nije našlo strukture koja bi odgovarala renalnom parenhimu, a ustanovljena je ektopična, pelvina lokalizacija lijevog bubrega. Tokom pregleda se nije vizualizirao uterus pa je, zbog podatka da nikada nije menstruirala, pacijentica upućena na ginekološki pregled.

Ginekološkim pregledom se konstatovao uredan izgled vanjskih genitalnih organa uz intaktan himen. Transabdominalnim ultrazvučnim pregledom se u očekivanoj projekciji nije našla struktura koja bi odgovarala tkivu uterusa. Prikazana su oba jajnika koji su bili odgovarajuće forme i veličine kao i distalni dio vagine dužine oko 5 cm. U toku daljnje dijagnostičke obrade ustanovio se u cijelosti uredan hormonalni status a kariotipizacijom se dobio uredan nalaz 46,XX. Intravenoznom urografijom, a potom i CT obradom područja abdomena i male zdjelice potvrdila se pelvina ektopija lijevog bubrega , agenezija desnog bubrega i agenezija uterusa. Na snimcima kičme nađena je kongenitalna fuzija C3-C5 segmenta vratne kičme, a uradi se i MRI kičme koja je pokazala promjene u smislu centralne siringomijelije nivoa Th11-L1 segmenta. Neuroloških ispada niti znakova lateralizacije nije bilo. Iako nije imala subjektivne smetnje , urađen je i UZ srca i audiogram i oba nalaza su bila uredna. Podataka o poznatim urođenim anomalijama urinarnog ili skeletnog sistema kod rodbine nije bilo.

Slika 1: CT prikaz ektopičnog lijevog bubrega

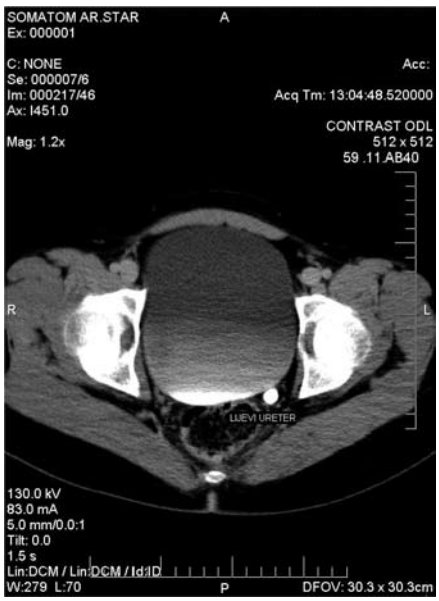

Slika 2: CT prikaz lijevog uretera, uterus se ne prikazuje

[1]Služba za radiologiju, [2]Služba za ginekologiju , perinatologiju i neonatologiju, [3]Služba za onkologiju, hematologiju i radioterapiju, [4] Služba za hirurške bolesti, [5]Služba za neurohirurgiju, Kantonalna bolnica Zenica

U drugom slučaju radilo se o dvadesettrogodišnjoj mladoj ženi koja se nakon udaje, zbog primarne amenoreje, prvi put obratila ginekologu. Ginekološkim pregledom konstatovan je uredan izgled vanjskih genitala uz plitku vaginu dužine do 5 cm sa slijepim završetkom. Ultrazvučnim pregledom kao i kasnije urađenim CT pregledom nije se u očekivanoj projekciji našlo strukture koje bi odgovarala uterusu. Jajnici su bili urednog izgleda, a hormonalni status je također bio uredan. Pacijentica je imala uredan kariotip 46,XX. Drugih pridruženih anomalija se nije našlo.

Inicijalno se smatralo da je MRKH sindrom sporadična pojava uz mogući uticaj ne-genetskih ili faktora sredine u nastanku (2). Etiologija MRKH sindroma ostaje prilično nejasna (3,4), iako spektar malformacija koje se susreću sugeriraju razvojni defekt (5,6) koji uključuje organske sisteme koji su usko povezani tokom embriogeneze.

Uterovaginalna aplazija je često udružena sa drugim malformacijama, uglavnom renalnim i skeletnim (7 ,8 , 9) i stoga može predstavljati samo jednu manifestaciju različito ispoljenog genetskog defekta.

Pridružene anomalije gornjeg urinarnog trakta se nađu u 40%slučajeva MRKH sindroma (10) i to najčešće unilateralna renalna agenezija (23-28%), ektopija jednog ili oba bubrega (17%), renalna hipoplazija (4%), rjeđe potkovičasti bubreg i hidronefroza (11,12).

Skeletne anomalije su najčešće na nivou kičmenog stuba i susreću se u 30-40% slučajeva. (10, 11,13).

U slučaju naše prve pacijentice radilo se o MRKH tip II jer je osim agenezije uterusa i gornjeg dijela vagine, ustanovljena agenezija desnog i pelvina ektopija lijevog bubrega kao i kongenitalna fuzija C3-C35 segmenta vratne kičme, a urađenom magnetnom rezonancom nađene su promjene u smislu centralne siringomijelije nivoa Th11-L1.U pregledanoj literaturi nismo naišli na slučajeve opisane siringomijelije udružene sa Sy MRKH. U slučaju naše druge pacijentice radilo se o izoliranoj ageneziji uterusa sa skraćenom vaginom bez pridruženih drugih kongenitalnih anomalija – MRKH tip I.

Literatura

1. Karine Morcel, Laure Camborieux, Programme de Recherches sur les Aplasies Müllériennes (PRAM) and Daniel Guerrier. Mayer-Rokitansky-Küster-Hauser (MRKH) syndrome. OJRD 2007; 2:13 doi:10.1186/1750-1172-2-13
2. Simpson JL: Genetics of the female reproductive ducts, Am J Med Genet 1999, 89:224-239.
3. Guerrier D, Mouchel T, Pasquier L, Pellerin I: The Mayer-Rokitansky-Kuster-Hauser syndrome (congenital absence of uterus and vagina) phenotypic manifestations and genetic approaches, J Negat Results Biomed 2006, 5:1.
4. Kobayashi A, Behringer RR: Developmental genetics of the female reproductive tract in mammals, Nat Rev Genet 2003, 4:969-980 .
5. Duncan PA, Shapiro LR, Stangel JJ, Klein RM, Addonizio JC: The MURCS association: Mullerian duct aplasia, renal aplasia, and cervicothoracic somite dysplasia, J Pediatr 1979, 95:399-402.
6. Braun-Quentin C, Billes C, Bowing B, Kotzot D: MURCS association: case report and review, J Med Genet 1996, 33:618-620.
7. Griffin JE, Edwards C, Madden JD, Harrod MJ, Wilson JD: Congenital absence of the vagina, The Mayer-Rokitansky-Kuster-Hauser syndrome, Ann Intern Med 1976, 85:224-236.
8. Evans TN, Poland ML, Boving RL: Vaginal malformations, Am J Obstet Gynecol 1981, 141:910-920.
9. Opitz JM: Vaginal atresia (von Mayer-Rokitansky-Kuster or MRK anomaly) in hereditary renal adysplasia (HRA), Am J Med Genet 1987, 26:873-876.
10. Strubbe EH, Willemsen WN, Lemmens JA, Thijn CJ, Rolland R: Mayer-Rokitansky-Kuster-Hauser syndrome: distinction between two forms based on excretory urographic, sonographic, and laparoscopic findings, Am J Roentgenol 1993, 160:331-334. .
11. Pittock ST, Babovic-Vuksanovic D, Lteif A: Mayer-Rokitansky-Kuster-Hauser anomaly and its associated malformations, Am J Med Genet A 2005, 135:314-316.
12. Oppelt P, S PR, Kellermann A, Brucker S, G AH, K SL, P LS, Strick R, Wallwiener D, M WB: Clinical aspects of Mayer-Rokitansky-Kuester-Hauser syndrome: recommendations for clinical diagnosis and staging, Hum Reprod 2005. .
13. Strubbe EH, Lemmens JA, Thijn CJ, Willemsen WN, van Toor BS: Spinal abnormalities and the atypical form of the Mayer-Rokitansky-Kuster-Hauser syndrome, Skeletal Radiol 1992, 21:459-462.

BOLEST MOYAMOYA

Hakija Bečulić[1], Rasim Skomorac[1], Aldin Jusić[1], Alma Mekić-Abazović[2], Senad Dervišević[3], Đenad Hodžić[4], Velida Ajanović[5]

Sažetak
Bolest moyamoya je, veoma rijetka, hronična okluzivna cerebrovaskularna bolest koju karakterizira progresivna stenoza arterija Willis-ovog prstena. Uzrok bolesti je nepoznat, iako postoje dokazi da značajan uticaj na njen nastanak imaju genetički i imunološki faktori.
Klinički se manifestira nespecifično, ovisno o lokalizaciji lezije. Kod djece se obično prezentira ishemičnim atacima, kod odraslih intrakranijalnim hemoragijama.
Najznačajniji terapijski pristup je operativno liječenje u smislu omogućavanja snabdjevanja mozga krvlju, bilo da se radi o uspostavljanju direktnih anastomoza ili indirektno, preko različitih graftova.

Corresponding author:
Hakija Bečulić
Služba za neurohirurgiju
Kantonalna bolnica Zenica
Crkvice 67, 72 000 Zenica, Bosna i Hercegovina
Phone: +387 32 405 133
E-mail: dr_beculichakija@hotmail.com

Uvod

Bolest moyamoya (jap. dim cigarete; engl. puff of smoke) (Moyamoya Disease-MMD) je hronična okluzivna cerebrovaskularna bolest koju karakterizira progresivna stenoza arterija Willis-ovog prstena. Inicijalno zahvata intrakranijalni dio unutrašnje karotidne arterije, a progresivno srednju, prednju i stražnju cerebralnu arteriju. Karakterizira se stvaranjem abnormalne vaskularne mreže sa kompenzatornom dilatacijom lentrikulostrijatnih i talamostrijatnih arterija (1).

Takeuchi i Shimizu su , 1957.god., prvi opisali MMD kao bilateralnu hipoplaziju unutrašnjih karotidnih arterija. Deset godina kasnije Suzuki i Takaku joj daju sadašnji naziv (2).

Epidemiologija

Incidenca MMD je najveća u zemljama Istočne Azije. Naročito je visoka u Japanu i Koreji (0,34-0,95 na 100 000 stanovnika). Incidenca u Europi je 0,3 pacijenta godišnje (3).

Pod naročitim rizikom su dvije dobne skupine: od 45-49 godine i od 5-9 godine života (1,3). Češće obolijevaju žene. Odnos između muškaraca i žena je 1:1,7 (2,3).

Etiologija i patogeneza

Uzrok MMD je do danas nepoznat. Postoje određeni etiološki faktori koji su češće asocirani sa pojavom MMD, ali još uvijek nije izolovan specifičan etiološki faktor koji je odgovoran za MMD. Govori se o uticaju genetičkih, autoimunih, infektivnih i konstitucionalnih faktora. U pojedinim porodicama zabilježeno je po nekoliko srodnika sa MMD što implicira uticaj nasljednih faktora na pojavu bolesti. U 10-15% slučajeva postoji pozitivna porodična anamneza. Osim toga, MMD pokazuje veću učestalost kod pacijenata s Down-ovim sindromom. Godine, 2008., dokazano je postojanje autosomno dominantne mutacije na lokusu 17q25.3 kod familijarnih formi MMD. Radi se o mutaciji RNF213 gena. Osim toga, dokazane su promjene i na lokusima 3p24–26, 6q25,8q13–24,12p12–13 (3-5). MMD se češće javlja kod pacijenata sa Down-ovim sindromom. Vjerovatno mutacije gena koji kontrolišu sintezu proteina alfa lanca kolagena tipa IV, superoksid dizmutaze, gama receptora za interferon i cistation beta sintetaze, imaju udjela u razvoju vaskularnih poremećaja kod MMD (4). Istraživanja su pokazala da je MMD češći kod pacijenata sa određenim HLA (Human Leukocyte Antigen) fenotipom. Ekspresija HLA B51, samog ili u kombinaciji sa DR4 antigenom, je povećana kod MMD

[1]Služba za neurohirurgiju, [2]Služba za onkologiju, hematologiju i radioterapiju, [3]Služba za hirurške bolesti , [4]Služba za bolesti uha, grla, nosa i maksilofacijalnu hirurgiju, [5]Služba za radiologiju, Kantonalna bolnica Zenica, Zenica, Bosna i Hercegovina

u odnosu na populaciju bez dijagnosticirane MMD. Dokazana je visoka ekspresija HLA-B35 i HLA DRB1 kod pacijenata sa MMD (5).

U prilog autoimunoj etiologiji govori povećana učestalost MMD kod pacijenata sa autoimunim bolestima štitne žlijezde, gdje dolazi do porasta antitireoidnih imunoglobulina. Osim toga, čest je pozitivan nalaz reuma faktora i mijeloperoksidaza antineutrofilnih citoplazmatskih antitijela (MPO-ANCA) u serumu pacijenata sa MMD (1). Bolest se češće javlja kod pacijenata sa koarktacijom aorte, urođenim anomalijama krvnih sudova, aneurizmama, arteriovenskim malformacijama, stenozom renalne arterije i sa kongenitalnim srčanim anomalijama (3-5).

Kod MMD postoji značajan porast bazičnog fibroblastnog faktora rasta (b-FGF) u likvoru, kao i porast nivoa receptora navedenog faktora na ograncima arterije temporalis superficijalis. To govori u prilog involviranosti faktora rasta i citokina u etiologiju MMD. Vjerovatno su faktori rasta ključni za razvoj kolaterala, jer hipoksija sama po sebi nije dovoljno jak stimulans za tako izraženu angiogenezu. Studije su pokazale da postoji pozitivna korelacija između deficita proteina C i S i nastanka ishemičnih udara kod pacijenata sa MMD. Osim toga, dokazana je povećana aktivnost vaskularnih faktora rasta kod MMD, koje luče hipoksične endotelne ćelije, te time doprinose razvoju kolateralnih krvnih sudova.

U posljednjih 35 godina opisano je 60 slučajeva MMD kao posljedica iradijacije glave od kojih su 52 djeca. Iradijacija uzrokuje mikroangiopatije moždanih krvnih sudova, dok su promjene na većim žilama veoma rijetke. Iradijacija supraselarne regije povećava rizik za nastanak MMD (6-8).

Neki autori ukazuju na moguću bakterijsku i virusnu etiologiju, jer se bolest češće javlja kod pacijenata koji su imali infekcije na glavi i na vratu (3). To podupire činjenica da direktnim ubrizgavanjem stranih proteina u unutrašnju karotidnu arteriju psa, dolazi do razvoja promjena na krvnim sudovima po „obrascu moyamoya“.

Kaspaza zavisna apoptoza je prepoznata kao značajan momenat koji doprinosi degenerativnim promjenama u zidu arterijskih krvnih sudova. Dokazano je postojanje poremećaja sinteze tkivnog inhibitora matrix metaloproteinaze 2 (TIMP-2), koji ima značajnu ulogu u remodeliranju tkivnog matriksa i angiogenezi. Kod MMD je zabilježen porast koncentracije velikog broja faktora rasta i tkivnih enzima, među kojima su najvažniji fibroblastni faktor rasta, transformirajući faktor rasta beta-1, hepatocitni faktor rasta, vaskularni endotelni faktor rasta, matrix metaloproteinaze, intracelularne adhezivne molekule i hipoksija inducirani faktor 1 alfa (2-8).

Patoanatomske promjene

Primarna lezija kod MMD je zadebljanje tunike interne unutrašnje karotidne arterije, nepoznate etiologije, koje se potom širi do prednje porcije arterija Willis-ovog prstena. U oko 10 % slučajeva promjene su unilateralne. U oko 75% slučajeva starijih od tri godine bolest pokazuje tendencu bilateralnog širenja. Patohistološke promjene se sastoje od fibromuskularne transformacije tunike interne, proliferacije vezivnih vlakana, što dovodi do zadebljanja zida krvog suda i sužavanja dijametra. Na proliferirajućoj intimi dolazi do odlaganja lipida. Ovakve promjene se mogu vidjeti i na ekstrakranijalnim krvnim sudovima i na arterijama stražnje cirkulacije mozga. Kao odgovor na hipoperfuziju moždanog tkiva nastaje proliferacija kolateralnih krvnih sudova koji, takođe, pokazuju patološke promjene u smislu iregularnosti elastičnih vlakana, stenoza, duplikacija, aneurizmi, te su zbog tih strukturnih slabosti sklone pucanju i nastanku intrakranijalne hemoragije. Ona se manifestuje kao intraparenhimska, subarahnoidalna ili intraventrikularna. Promjene zahvataju i tuniku mediju u vidu degeneracije mišićnih vlakana, umnožavanja veziva i fragmentacije elastičnih vlakana, što ih čini još vulnerabilnijim. S druge strane degenerativne promjene na intimi i mediji doprinose razvoju stenoza, mikrotromboza i posljedične ishemije. Ona se manifestuje kao TIA ili trajnim promjenama na mozgu sa posljedičnim neurodeficitom (1,6-10).

Klinička slika

Razlikuju se primarna i sekundarna forma bolesti. Kod primarne ili idiopatske forme postoji bilateralna stenoza arterija Willis-ovog prstena sa kolateralnom vaskularnom mrežom dokazanom angiografski. Sekundarna forma je dokazana kod mnogih kondicija kao što su ateroskleroza, neurofibromatoza, postiradijaciona moyamoya, Down-ov sindrom i dr. (8).

Ne postoje specifični znaci i simptomi za MMD. Kod djece često uzrokuje ishemijske promjene, dok se kod odraslih manifestuje cerebralnim hemoragijama, najčešće u predjelu bazalnih ganglija. Često se manifestuje tranzitornim ishemičnim atacima, vizuelnim poremećajima,

poremećajima pokreta, migrenoznim atacima, često i konvulzivnim napadima (9). Kod djece se simptomi vrlo često pojavljuju nakon plača, igre, uzbuđenja i u drugim situacijama koje dovode do hiperventilacije, te posljedične refleksne kontrakcije krvnih sudova mozga i hipoperfuzije. Ishemične lezije mogu dovesti do pojave neurodecifita i mentalne retardacije kod djece (6).

Simptomi ishemije obično se pojavljuju u slivu unutašnje karotidne arterije, što uključuje frontalni, parijetalni i temporalni režanj. Shodno tome pojavljuju se hemipareza, dizartrija, afazija i kognitivni poremećaji, zatim slabost, vizualni poremećaji, sinkopa, psihički simptomi koji mogu imitirati psihijatrijsko oboljenje. Hemoragija se javlja kao intraparenhimska, intraventrikularna, subarahnoidalna, naročito često u području bazalnih ganglija.

Jedan od najkonstantnijih simptoma je glavobolja, koja nastaje zbog draženja duralnih nocioceptora dilatiranim kolateralnim krvnim sudovima. Glavobolja ima karakter migrenoznih ataka i refrakterna je na medikamente. Unutar godinu dana od operacije glavobolja pokazuje znake regresije. MMD kod djece može dati horeiformne znake kao posljedica razvoja kolaterala u području bazalnih ganglija 7-12).

Opisani su slučajevi koincidencije MMD sa vaskularnim promjenama na ekstremitetima, kao i postojanja promjena na ekstrakranijalnim krvnim sudovima.

Klasifikaciju MMD, koja se bazira na obimnosti procesa, dao je Suzuki (Suzuki Grading System):

I sužavanje ICA (Internal Carotid Artery)

II inicijacija moyamoya kolaterala

III progresivna stenoza ICA sa intenziviranjem razvoja MMD kolaterala

IV razvoj ECA (External Carotid Artery) kolaterala

V Intenziviranje razvoja ECA kolaterala i redukcija MMD asociranih sudova

VI potpuna okluzija ICA sa nestankom MMD asociranih kolaterala (7).

Dijagnostika

Dijagnoza MMD se zasniva na tri osnovna kriterija:

1. stenoza ili opstrukcija distalnog intrakranijalnog segmenta unutrašnje karotidne arterije i proksimalnog segmenta prednje ili srednje cerebralne arterije.
2. abnormalna vaskularna mreža u blizini stenoze ili opstrukcije koja uljučuje lentrikulostrijatne i talamostrijatne perforantne arterije.
3. Obostrana lokalizacija.

Cerebralna angiografija je osnovna dijagnostička procedura za dijagnostiku MMD (8-13).

Tipična slika na cerebralnom angiogramu je izgled vaskularne mreže koja podjeća na dim cigarete ("puff of smoke"). Ovakav izgled vaskularne mreže potiče od kolaterala. Zbog ovoga fenomena bolest je dobila naziv moyamoya, što na japanskom jeziku znači dim od cigarete. (1-5). Kod unilateralne lokalizacije stanje se definira kao moguća MMD, za razliku od obostrane kada se koristi termin definitivna MMD (8).

Promjene koje mogu ukazivati na MMD vidljive su i na CT (Computed Tomography) skenu, ali su one nespecifične. CT kod pacijenata sa MMD može pokazati mala polja hipodenziteta kao posljedicu ishemije ili ranije hemoragije u predjelu bazalnih ganglija, bijele mase i periventrikularne zone. Svježa hemoragija se prezentira kao hiperdenzitet u navedenim regijama (7).

U nedostatku konvencionalne angiografije u dijagnostici MMD mogu poslužiti MRI (Magnetic Resonance Imaging) i MRA (Magnetic Resonance Angiography) (4). Na FLAIR sekvencama MRI prezentira se pojačan linearni signal koji slijedi obrazac sulkusa, a naziva se „ivy sign" (znak bršljana). MRA daje sliku ''puff of smoke''.

EEG je nespecifičan za dijagnostiku MMD, ali je koristan u evaluaciji bolesti. Nakon hiperventilacije EEG pokazuje specifičan obrazac monofazičnih sporih valova, što se naziva „build up" fenomen. Build up fenomen je prisutan samo za vrijeme hiperventilacije. Postoji i „rebuild up" fenomen koji se, za razliku od prethodnog, pojavljuje nakon hiperventilacije i ukazuje na smanjenu perfuzionu rezervu mozga (7,13).

PET (Positron Emission Tomography) i SPECT (*Single-Photon Emission Computed Tomography)* daju važne informacije o tkivnoj perfuziji i metabolizmu u mozgu. Smanjenje perfuzione rezerve u mozgu je indikacija za operativno liječenje (8).

Liječenje

Terapijske mjere kod MMD mogu biti konzervativne i operativne.Treba napomenuti da ne postoji medikamentozni tretman koji bi prevenirao MMD (6-10).

U medikamentoznoj terapiji se mogu koristiti antiagregansi, jer preveniraju nastanak mikroembolija u krvnim sudovima mozga. Antikoagulansi se rijetko koriste zbog mogućnosti da izazovu krvarenje. Blokatori kalcijumovih kanala mogu biti od koristi u redukciji subjektivnih smetnji u smislu glavobolje. Zbog mogućnosti da dovedu do hipotenzije moraju se koristiti sa oprezom kod pacijenata sa MMD (6). S obzirom da je osnovna karakteristika MMD stenoza i hipoperfuzija, to se smatra da je revaskularizacija najbolji način liječenja MMD. U operativnom liječenju koriste se metode direktne i indirektne revaskularizacije. Od metoda direktne revaskularizacije primjenjuje se tehnika pravljenja anastomoze između arterije temporalis superficijalis (*Superficial Temporal Artery*-STA) i arterije cerebri medije (Middle Cerebral Artery-MCA). Prvo anastomoziranje ove dvije arterije (STA-MCA anastomoza) načinili su, 1972. god., MG. Yasargil i Y. Yokenawa. U malim serijama navedena operacija je pokazala dobre rezultate (9).

Indirektna revaskularizacija se češće primjenjuje i podrazumijeva dovođenje vaskulariziranih ekstracerebralnih stuktura u intiman kontakt sa površinom mozga. Shodno vrsti grafta koji se primjenjuje postoje: encephalo-myo-synangiosis, encephalo-galeo-synangiosis, encephalo-duroarterio- synangiosis i transplantacija omentuma (9-12).

Kod operativnog liječenja MMD je veoma važno održavati normokapniju sa parcijalnim pritiskom CO2 između 38 i 40 mmHg. I hiper-i hipokapnija, zbog narušavanja autoregulacije moždanog krvotoka, povećavaju rizik za nastanak ishemijskih lezija na mozgu za vrijeme operacije. Korištenje propofola u opštoj anesteziji smanjuje rizik za oštećenje frontalnih režnjeva pri operaciji MMD (1,8-13).

Prognoza

Prognoza neliječene MMD je loša. Oko 73% djece sa dijagnosticiranom ili neliječenom MMD razvija trajni neurološki dfeficit ili umire (9).

Mortalitet kod odraslih je 10%, a kod djece 4,3%. Oko 50-60% pacijenata ima poremećaj intelektualnih funkcija ili trajni neurološki deficit kao posljedicu ishemičnih promjena na mozgu (4).

Literatura

1. Chmelovaa J, Kolara Z, Prochazkab V, Curikc R, Dvorackovac J, Sirucekd P, Kraftd O, Hrbac T. Moyamoya Disease is Associated With Endothelial Activity Detected by Anti-nestin Antibody. Biomed Pap Med Fac Univ Palacky Olomouc Czech Repub. 2010;154:159–162.
2. Smith ER, Scott RM. Moyamoya Syndrome. Rev. Argent. Neuroc. 2005; 19: 31-40.
3. Kamada F, Aoki Y, Narisawa1 A, Abe Y, Komatsuzaki S, Kikuchi A, Kanno J, Niihori T, Ono M, Ishii N, Owada Y, Fujimura M, Mashimo Y, Suzuki Y, Hata A, Tsuchiya S, Tominaga T, Matsubara Y, Kure S. A genome-wide association study identifies RNF213 as the first Moyamoya disease gene. Journal of Human Genetics. 2011;56:34–40.
4. Fung CW, Kwong KL, Tsui EYK, Wong SN. Moyamoya syndrome in a child with Down syndrome. Hong Kong Med J 2003;9:63-6.
5. Han H, Pyo CW, Yoo DS, Huh PV, Cho KS, Kim DS. Associations of Moyamoya Patients with HLA Class I and Class II Alleles in the Korean Population. J Korean Med Sci 2003; 18: 876-80.
6. Serratos FF, Ishikawa T, Yoshida Y, Moroi J, Sawada M, Kobayashi N, Mutoh T, Jun R, Serratos CVF. Moyamoya disease. Arch Neurocien. 2009;14: 33-39.
7. Scott RM, Smith ER. Moyamoya Disease and Moyamoya Syndrome. N Engl J Med 2009;360:1226-37.
8. De Borchagrave V, Saussu F, Depre A, De Barsy T. Moyamoya disease and Down syndrome: Case report and review of the literature. Acta neurol. belg., 2002; 102: 63-66.
9. Marcinkevičius E, Liutkus D, Gvazdaitis A. Experience of treatment of moyamoya disease at the Clinic of Neurosurgery of Kaunas University of Medicine. Medicina (Kaunas) 2006; 42:130-136.
10. Bonduel M, Hepner M, Sciuccati G,Torres AF, Tenembaum S. Prothrombotic Disorders in Children With Moyamoya Syndrome. Stroke. 2001;32:1786-92.
11. Narayanan M, Arvind MA, Prema R. Moyamoya Syndrome. Indian Pediatrics 2004;41:496-499.
12. Khanna CP, Lath C, Gadewar BS, Patkar DP. Role of magnetic resonance perfusion studies in moyamoya Disease. Neurology India 2004; 52: 238-240.
13. Karzmark P, Zeifert PD, Tan S, Dorfman LJ, Bell-Stephens TE, Steinberg GK. Effect of Moyamoya Disease on Neuropsychological Functioning in Adults. Neurosurgery 2008; 62:1048–52.

Stručni članak

NEUROVASKULARNA KOMPRESIJA ROSTROVENTROLATERALNOG DIJELA PRODUŽENE MOŽDINE KAO POTENCIJALNI UZROK ESENCIJALNE HIPERTENZIJE KOD ČOVJEKA

Hakija Bečulić[1], Rasim Skomorac[1], Aldin Jusić[1], Alma Mekić-Abazović[2], Đenad Hodžić[3], Senad Dervišević[4], Velida Ajanović[5]

Sažetak

Esencijalna hipertenzija predstavlja veliki problem u svijetu i smatra se da od nje boluje oko 10 % populacije. Peter Jannetta uvodi koncept neurogene hipertenzije. Njegova istraživanja, kao i kasnije studije su pokazali da kod pacijenata sa esencijalnom hipertenzijom u preko 90% slučajeva postoji pulzatilna vaskularna kompresija lijevog rostroventrolateralnog dijela produžene moždine, te uvodi tehniku mikrovaskularne dekompresije u liječenju refrakternih oblika esencijalne hipertenzije kod čovjeka. Većina studija je pokazala da mikrovaskularna dekompresija lijevog rostroventrolateralnog dijela produžene moždine rezultira značajnom redukcijom vrijednosti krvnog pritiska. U kasnijim istraživanjima pokazalo se da kompresija desnog rostroventrolateralnog dijela produžene moždine igra značajnu ulogu u patogenezi šećerne bolesti tip II, što je pokazala većina radiografskih i studija na životinjama.

Uvod

Povišen krvni pritisak koji nije uzrokovan patološkim kondicijama, kao što su renalno oboljenje, stenoza renalnih arterija, feohromocitom i sl., opisivana je kao esencijalna hipertenzija. Esencijalna hipertenzija predstavlja veliki problem u svijetu i smatra se da od nje boluje oko 10 % populacije. Kao nezavisan faktor značajno povećava rizik od razvoja koronarne bolesti i intrakranijalnih krvarenja. Kod većine hipertenzivnih pacijenata kontrola bolesti se postiže primjenom antihipertenzivnih lijekova. Međutim, u manjem procentu slučajeva ne postižu se značajniji rezultati medikamentoznom terapijom (1).

Sedamdesetih godina prošlog stoljeća, Jannetta i Gendell uvode koncept neurogene hipertenzije uzrokovane neurovaskularnom kompresijom (NVC) lijevog rostroventrolateralnog dijela produžene moždine (RVLM) (2-5).

Anatomska istraživanja ukazuju da se u području lijevog dijela RVLM, u retikularnoj formaciji, nalazi kardiovaskularni centar i to u nucleus reticularis rostroventralis. Spomenuti centar reguliše rad srca i krvni pritisak na osnovu aferencija koje dobija iz baroreceptora, hemoreceptora i aferentnih srčanih vlakana. Spomenute aferencije, preko glosofaringeusa i vagusa odlaze u donje olivarno jedro. U daljem toku ona moduliraju aktivnost C1 adrenergičkih neurona koji su lokalizovani 1 mm u zidu retroolivarnog sulkusa. Eferentna vlakna odlaze na preganglionarne neurone simpatikusa i torakalne kičmene moždine, odakle imaju direktnu ekscitatornu kontrolu nad krvnim pritiskom. U preko 90 % slučajeva esencijalne hipertenzije kod čovjeka je dokazano postojanje NVC (2,5,6).

NVC produžene moždine se klasificira u četiri tipa:

- tip I kod koje je kompresija uzrokovana vertebralnom arterijom (VA),
- tip II kod koje kompresiju vrši posteroinferiorna cerebelarna arterija (PICA),
- tip III obje arterije se ponašaju kompresivno na medulu i
- tip IV bez kompresije (1).

Shodno, rezultatima eksperimentalnih studija i dokaza da vaskularna kompresija produžene moždine može biti uzrok esencijalne hipertenzije, Jannetta razvija tehniku mikrovaskularne dekompresije RVLM u liječenju esencijalne hipertenzije kod čovjeka (1,2).

U posljednje tri dekade, istraživanja na eksperimentalnim životinjama, postmortalne anatomske studije, postoperativna klinička i radiografska istraživanja, uka-

[1]Služba za neurohirurgiju, [2]Služba za onkologiju; [3]Služba za bolesti uha, grla, nosa i maksilofacijalnu hirurgiju, [4]Služba za hirurške bolesti, [5]Služba za radiologiju, Kantonalna bolnica Zenica, Zenica, Bosna i Hercegovina

zuju na postojanje pulzatilne vaskularne kompresije RVLM kod oboljelih od esencijalne hipertenzije (4).

Animalne studije

RVLM se sastoji od neurona koji daju veliki broj vlakana na simpatički dio nervnog sistema, koji je jedan od najznačajnijih regulatora tonusa krvnih sudova i bazalnih vrijednosti krvnog pritiska. Lokalna aplikacija ekscitirajućih aminokiselina u predio RVLM kod eksperimentalnih životinja, dovodi do dramatičnog porasta vrijednosti krvnog pritiska i simpatičke aktivnosti. Sličan efekat se postiže mehaničkim i električnim draženjem RVLM (1, 7,8).

Radiografske studije

MRA omogućava dobru vizualizaciju stražnje cirkulacije i prikaz mikrovaskularne kompresije na RVLM, te se najčešće koristi. U periodu od 1994. do 2006.godine objavljeno je ukupno 11 radiografskih studija o neurovaskularnoj kompresiji (NVC) u predjelu RVLM kod esencijalne hipertenzije. U pet studija postojao je statistički značajan porast učestalosti NVC RVLM kod esencijalne hipertenzije. Ostalih 6 studija su uključivale i pacijente sa sekundarnom hipertenzijom. Pokazalo se da postoji značajna učestalost NVC RLVM kod esencijalne u odnosu na sekundarnu hipertenziju(1,7).

Humane studije

Mali je broj humanih studija o NVC kod esencijalne hipertenzije. Tri studije su se bavile praćenjem nivoa norepinefrina u plazmi i našli značajan porast kod pacijenata sa NVC RVLM. Nivo epinefrina nije značajnijje rastao. Nakon operativne dekompresije nivo norepinefrina se normalizirao. U istraživanjima tri, od nekoliko centara u svijetu, u kojima se vrši operativna dekompresija RVLM kod esencijalne hipertenzije, navodi se značajna redukcija vrijednosti BP (Blood pressure) postoperativno (1,9). Jannetta i sar. su prezenirali seriju od 53 pacijenta sa znacima kompresije kranijalnih nerava (V, VII i IX), kojima je urađena operativna dekompresija. Od 42 pacijenta, kojima je dekomprimiran lijevi dio medule, BP se značajno snizio kod 32 pacijenta (2). U drugoj studiji koja je uključila 12 pacijenata sa refrakternom esencijalnom hipertenzijom (bez simptoma od strane kranijalnih nerava), 5 nije imalo dokaza o NVC na MRI i MRA, ali je ista nađena intraoperativno. Kod osam pacijenata postojao je pad prosječnog BP za više od 20 mmHg (1).

Opisani su slučajevi aneurizmatske i tumorske kompresije RVLM koja je uzrokovala hipertenziju. Nakon operativne dekompresije i uklanjanja tumora vrijednosti krvnog pritiska su se normalizovale (10,11). U zaključku jedne od studija se navodi da je operativna dekompresija najbolji način liječenja esencijalne hipertenzije refrakterne na medikamente (1).

U istraživanjima Petera Jannette i sar. vaskularna kompresija desnog anterolateralnog dijela medule je udružena sa razvojem diabetes mellitus (DM) tip 2. To se objašnjava time, što se vlakanima vagusa (hepatičnim i celijačnim granama), ostvaruje povratna veza pankreasa sa retikularnom formacijom produžene moždine. Animalne studije su pokazale da veliku ulogu u kontroli prometa glukoze ima desni rostroventrolateralni dio medule i lateralna hipotalamička jezgra. Naime, nivo serotonina i norepinefrina je povećan u meduli kod životinja sa vještački indukovanim DM tip 2. Aplikacija spomenutih supstanci u medulu dovodi do porasta razine glukoze u krvi. Slično se dešava i pri lokalnoj aplikaciji glukoze u lateralnu hipotalamičku jezgru. U studiji u koju je uključeno 15 pacijenata sa DM tip 2, radiografski je dokazana mikrovaksularna kompresija na nivou produžene moždine (12).

U tretmanu esencijalne hipertenzije dominantan je medikamentozni pristup, ali ne treba zanemariti ni mogućnosti operativnog liječenja kod refrakternih oblika bolesti, čija se šira primjena može očekivati u budućnosti.

Istraživanja ukazuju na postojanje neurovaskularne kompresije u predjelu produžene moždine i kod šećerne bolesti tipa 2, što otvara mogućnosti za dalja istraživanja i primjenu mikrovaskularne dekompresije kod pacijenata sa dokazanom kompresijom produžene moždine.

Reference

1. Pickering TG. Neurovascular Compression of the Medulla: Can It Cause Neurogenic Hypertension? The Journal of Clinical Hypertension 2007; 9: 63-66.
2. Janneta PJ, Segal R, Wolfson SK. Neurogenic Hypertension: Etiology and Surgical Treatment. Observations on 53 Patients. Ann Surg 1985: 391-398.
3. Žižka J, Jiří C, Eliàš P, Tintěra J, Klzo L, Solař M, Straka L.Vascular Compression of Rostral Medulla Oblongata: Prospective MR Imaging Study in Hypertensive and Normotensive Subjects. Radiology 2004; 230:65–69.

4. Schobel HP, Frank H, Naraghi R, Geiger H, Titz E, Heusser K. Hypertension in Patients with Neurovascular Compression Is Associated with Increased Central Sympathetic Outflow. J Am Soc Nephrol 2002;13: 35–41.
5. Gajjar D, Egan B, Curè J, Rust P, VanTassel P, Patel SJ. Vascular Compression of the Rostral Ventrolateral Medulla in Sympathetic Mediated Essential Hypertension. Hypertension 2000;36;78-82.
6. Akimura T, Furutani Y, Jimi Y, Saito K, Kashiwagi S, Kato S, Ito H. Essential Hypertension and Neurovascular Compression at the Ventrolateral Medulla Oblongata: MR Evaluation. AJNR Am J Neuroradiol 1995;16:401–405.
7. Smith PA, Meaney JFM, Graham LN, Stoker JB, Mackintosh AF, Mary DASG, Ball SG. Relationship of Neurovascular Compression to Central Sympathetic Discharge and Essential Hypertension. JACC 2004;43:1453–8.
8. Chan LL, Lo YL , Lee E, Fook-Chong S. Ventrolateral medullary compression in hypertensive patients with hemifacial spasm. Neurology **2005;**65:**1467-1470**
9. Giancarlo VA, Spetzler RF. Microvascular Decompression of the Left Lateral Medulla Oblongata for Severe Refractory Neurogenic Hypertension [Clinical Concept]. Neurosurgery 1998;43:8-9.
10. Okudera H, Kobayashi S, Kyoshima K, Sugita K. Remission of essential hypertension following decompression of a giant aneurysm of the right vertebral artery. Journal of Clinical Neuroscience 1994;1:277-279.
11. Kamel MH, Mansour NH, Mascott C, Aquilina K, Young S. Compression of the rostral ventrolateral medulla by a vagal schwannoma of the cerebellomedullary cistern presenting with refractory neurogenic hypertension: case report. Neurosurgery 2006; 58:1212-3.
12. Jannetta PJ, Fletcher LH, Grondziowski PM, Casey KF, Sekula RF. Type 2 diabetes mellitus: A central nervous system etiology. Surg Neurol Int 2010;1:31.

MOŽDANI UDAR OSNOVNI KRITERIJI ZA REHABILITACIJU

Dedić-Veljović Fahira[1], Kovač Nezira[1] i Drljević Sanja[1]

Svjetska zdravstvena organizacija definira moždani udar kao naglo razvijanje kliničkih znakova fokalnog ili globalnog poremećaja moždanih funkcija sa simptomima koji traju 24 sata ili duže ili vode ka smrti.

Moždani udar se klasificira u dva osnovna tipa: moždana ishemija i moždana hemoragija.

U Evropi moždani udar je na drugom mjestu kao uzrok smrtnosti, a na prvom mjestu kao uzrok invalidnosti.

Liječenje pacijenata sa moždanim udarom obavlja se na odjelima neurologije u jedinicama za moždani udar.

Rehabilitacija pacijenta sa moždanim udarom započinje na odjelu neurologije i to već 24-48 sati nakon provedene dijagnostike.

Kriteriji za otpočinjanje rehabilitacije se određuju prema algoritmu PAMELE W.DUNCAN(2005 g.)

Procjenjuje se medicinska stabilnost pacijenta.

Stepen medicinske stabilnost definišemo kao:

- **stabilan**: pacijent je afebrilan, ima stabilne vitalne znake, nema značajne promjene medicinskog stanja niti značajne promjene u tretmanu pacijenta u zadnjih 48 sati. Neurološki deficit je nepromijenjen ili u oporavku. Pacijent hranu i tečnost uzima oralnim putem;
- **umjereno stabilan**: jedan ili više medicinskih problema zahtijeva promjenu u medicinskom tretmanu u zadnjih 48 sati, ali klinički znaci se nisu značajno promjenili. Neurološki deficit je nepromijenjen ili je u poboljšanju. Nije uspostavljen oralni put ishrane;
- **nestabilan**: pacijent ima nedijagnosticirane ili neadekvatno liječene kardijalne probleme ili druge medicinske probleme koji zahtjevaju dijagnostičku obradu i liječenje. Neurološki deficit i stanje svijesti su se mjenjali u zadnjih 48 sati.

Rana rehabilitacija se započinje u jedinicama za liječenje moždanog udara za **medicinski stabilne i umjereno stabilne pacijente** i ima za cilj ranu mobilizaciju pacijenta, prevenciju dekubitusa, respiratornih infekcija, uroinfekcija, tromboflebitisa, sprečava nastanak kontraktura,sprečeva gubitak motorne snage zdrave strane. Od početka se u rehabilitaciju pacijenta uključuje pordica i vrši se edukacija i pacijenta i članova porodice.

Liječenje na odjelu neurologije prosječno traje 2-3 sedmice.Pri kraju liječenja u jedinici za moždani udar specijalista fizijatar prema algoritmu PAMELE W. DUNCAN pravi procjenu za dalji tretman pacijenta:

[1]Kantonalna bolnica Zenica, Služba za fizikalnu medicinu i rehabiltaciju

- osobe sa manjim neurološkim deficitom i manjim onesposobljenjem nastavljaju rehabilitaciju u nadležnim centrima za rahabilitaciju u zajednici (CBR);
- osobe koje imaju izrazit neurološki deficit i onesposobljenje, nemaju sačuvane funkcije pamćenja i učenja, nemaju dovoljno fizičke snage da potpomognuto sjede najmanje jedan sat dnevno i nisu sposobne da u daljoj rehabilitaciji aktivno učestvuju otpuštaju se na kućno liječenje i njegu ili se smještaju u ustanove socijalne skrbi za zbrinjavanje takvih osoba;
- osobe koje imaju izražen neurološki deficit, medicinski su stabilne ili umjereno stabilne, imaju sačuvane funkcije pamćenja i učenja,imaju dovoljno fizičke izdržljivosti da sjede potpomognuto najmanje 1 sat u toku dana i da aktivno učestvuje u rehabilitaciji planiraju se za nastavak tretmana na odjelu za medicinsku rehabilitaciju.

Rehabilitacijski program je usmjeren na poboljšanje funkcionalnog statusa pacijenta i na kontinuiranu edukaciju pacijenta i članova porodice na koji način da umanje ili spriječe onesposobljenje i umanje ili spriječe faktore rizika za pojavu recidiva.
Oporavak nakon moždanog udara je dugotrajan proces a uloga rahabilitacionog tima je da educira pacijenta i članove porodice jer otpuštanje iz bolnice nije kraj procesa nego se rehabilitacija nastavlja dalje u kućnim uslovima.

SEXUALLY TRANSMITTED DISEASES (STD DRUGE ETIOLOGIJE

Bajramović D.[1] *Šestić M.*[1]

GONORRHEA

Neisseria gonorrhoea,
gram negativni diplokok koji napada prvenstveno cilindriči epitel sluznica (uretra, cervikalni kanal, rektum, konjuktiva i vagina kod djevojčica) i izaziva zaraznu spolnu boest gonorrhoea (s.Triper)

Gonoreja kod muškaraca se manifestije kao
Uretritis gonorrhoica anterior acuta
Uretritis gonorrhoica chronica
Uretritis gonorrhoica posterior

Komplikacije gonoreje kod muškaraca
Prostatitis gonorrhoica
Epididymitis gonorrhoica (što za posljedicu može imati sterilitet)
Gonoreja kod žena se manifestuje kao
Uretritis gonorrhoica acuta
Bartholinitis gonorrhoica
Cervicitis gonorrhoica
Komplikacije gonoreje kod žena:
Pelvic inflammatory disease (PID) koji se manifestuje simtomima kao što su ***salpingitis,pyosalpingix,adnexitis i rijetko pelveoperitonitis***. Posljedice spomenutih komplikacija gonoreje mogu biti streilitet i izvanmaterična trudnoća.
Vulvovaginitis gonorrhoica infantum je oblik gonoreje kod djevojčica koji nastaje posrednim putem(npr.pranje nečistom spužvom i sl.)
Druge lokalizacije gonoreje
Ophtalmia neonatorum gonorrhoica (što za posljedicu može imati sljepoću)
Gonorrhoea rectatalis
Gonorrhoea pharingelis
Sepsis gonococcica (praćena hemoragičnim vezikulopapuloznim egzantemom i gonarthritis gonorrhoica)
Dijagnoza se postavlja na osnovu **dokaza gonokoka u mikroskopskom preparatu** *i* **kultivisanjem.** U hroničnih i asimptomaskih oblika bolesti dolazi u obzir dokazivanja uzročnika **lančanom reakcijom polimeraze(PCR)**

Terapija:
Ceftriakson a 250 mg jednokaratno i.m, ili
Ciproflokaskcin a 500 mg u jednoj dozi per os, ili
Spektinomicin 2 gr i.m. jednokratno,ili
Azitromicin 1gr dnevno jednokratno, ili
Doksicilin 100 mg 2x1 dnevno tokom 7 dana.

SYPHILIS

(s.lues) je hronična zarazna spolna bolest koju uzrokuje Treponema pallidum, koja je izraziti tkivni parazit.Krvni i limfni optok sluzi joj samo za transport do pojedinih tkiva ili organa. Ulazna vrata infekcije su oštećenja sluznice ili kože, a vrijeme inkubacije iznosi oko 3 sedmice. Za to vrijeme u organizmu se stvaraju cirkulirajuca antitijela koja se dokazuju serološkim testovima.

Stadij sifilisa
1. ***Primarni (inicijalni) stadij***
2. ***Sekundarni (rezulutivni) stadij*** u kome treponeme uzrokuju generalzirane promjene
3. ***Tercijarni (destruktivni) stadij*** koji se pojavljuje 3-5 godina nakon sekundarnog stadija

Tercijarni stadij se očituje likvefakcijskom nekrozom tkiva i zacjeljivanjem uz pojavu oziljaka i atrofije.Nakon iščezava-

[1] Kantonalna bolnica Zenica, Služba za kožne i spolne bolesti

nja sekundarnog stadija pojavljuje se **latentni sifilis** u kojem nema kliničkih znakova sifilitičke infekcije, a postojanje bolesti se može dokazati samo seroloskim reakcijama.

Sifilis se može podjeliti na:
1. Stečeni (aktiviran)
2. Prirođeni (konatalni)
- **transplacentarno**
- teoretski putem **transfuzije krvi**

Najnovija podjela sifilisa je na:
1. *Syphilis acquisita* (aktivirani)
   Obuhvaća sve promjene u prve dvije godine (rani sifilis), te kasni sifilis (kasni latentni i tercijarni stadij sifilisa)
2. *Syphilis connatalis* (recens,tarda)
- rani sifilis
- *kasni sifilis*

Syphilis primaria
Primarni stadij sifilisa započinje 3 sedmice nakon inkubacije, a na mjestu ulaska t.palidum u organizam.Na mjestu inokulacije javlja se papulozna tvorba koja nakon dan dva erodira , a dno erozije postupno se raspada , a rubovi postaju jače indurirani, pa govorimo o *ulcusu durum*. Palpatorno ulcus je bezbolan, a dno mu je glatko, sjajno, slaninastog izgleda. Rubovi ulcusa su malo izdignuti i nikad nisu subminirani. Ulcus traje oko mjesec dana i spontano nestaje. Ulucus moze biti različite veličine, od posve sitnog, nekoliko mm u promjeru do veličine kovanice pa do dlana. Atipični primarni afekat: ulcus erosivum i ulcus phagadenicum. Primarni afekt je uvijek praćen sa regionalnim limfadenis, a moze se javiti i oedema indurativum (stidna usna i prepucij). Primarni afekt najčešće je smjesten na vanjskom spolovilu.

Syphilis secundaria
Rezulutivni ili sekundarni stadij sifilisa nastaje kao posljedica hematogenog ili limfogenog raspada treponema,a javlja se oko devete nedjelje nakon infekcije. Ovaj stadij karakterise pojava specifičnih egzantema i enantema (sifilida).
Makulozni sifilid (roseola syphilitica)
Makulopapulozni sifilid
Papuloskvamozni sifilid
Anularni sifilid
Palmoplantarni sifilid
Papuloskvamozni sifilid
Lihenoidni sifilid
Maligni sifilis je posebno težak oblik, kod kojeg se papule nekrotiči raspadaju,a to je praćeno tekim općim simptomima. U vrijeme izbijanja sifilisa svi seroški testovi na sifilis su pozitivni. Neke manifestacije sekundarnog stadija sifilisa:
Condyloma lata
Papulae erosae
Promjene na sluznicama usne šupljine (makule, mukozni plakovi, glatki plakovi)
Angina syphilitica
Alopecia syphylitica
Alopecija areolaris
Pigmentacijske anomalije (depigmentacije, hiperpigmentacije, leukoderma syphiliticum)

Syphilis latens
Započinje iščezavanjem promjena sekundarnog stadijuma, u njemu ne postoje simptomi i znaci sifilisne infekcije. 25%-40% pacijenta sa nelječenim latentnim stadijumom prelazi u tercijarni sifilis.Na osnovu dužine trajanja latentni sifilis može se podjeliti na:
Rani (< 2 godine)
Kasni (> 2 godine)

Syphilis tertiaria
Ovaj stadij javlja se od 3 do 20 godina nakon infekcije. Promjene u ovom stadiju su destruktivne i ostavljaju trajne rezidue. Promjene na koži i sluznicama:
Tuberozni sifilidi (tuberoserpiginozni i tuberoulceroserpiginozni)
Gume (solitarne ili multiple)
Promjene na drugim organima:
Krvne žile (mesoarteritis syphylitica)
Gume se mogu naci u jetri, plućima, probavnom traktu, nepcu ili dugim kostima.
Nervni sistem (tabes dosalis i progresivna paraliza).

Syphilis connatalis
Konatalni sifilis nastaje zbog prenosa treponeme palide preko placente od bolesne majke na plod, javlja se nakon prvog trimestra trudnoće. Manifestuje se kao:
Syphilis connatalis latens (bez kliničkih znakova bolesti)
Syphilis connatalis recens (sa kliničkim znakovim bolesti)
Konatalni sifilis je danas rijedak jer se kod trudnica obavezno izvode serološki testovi, pa se bolesnice rano otkrivaju i liječe.

Syphilis endemica
Nevenerična trponematoza uzrokovana spirohetom Treponema palidum subsp. Endemicum.Ograničen je na određena geografska područja,nastanjena siromašnim i neprosvjećenim stanovništvom.

Dijagnostički postupci u različitim stadijima sifilisa

Stadijum	**Dijagnostički postupak**
Syphilis primaria	pregled seruma sa lezije mtp.,FTA-ABS
Syphilis secundaria	VDRL, TPHA, FTA-ABS pregled seruma sa lezije na mtp.
Syphilis tertiaria	FTA-ABS, TPH, VDRL

VDRL (Veneral Disease Research Laboratory) Antigen kardiolipin – lecitin-holesterol mješa se sa inaktivisanim serumom, flokulacija se očitava pod mikroskopom (kvantitativno se određuju antitijela (1:16). FTA ABS floroscentni treponemsko antitijelo absorbicioni test.

Seroloske reakcije kod sifilisa (neljecenog) prema stadijumima bolesti

Seroloska rakcija (pozitivna)	*Syphilis primaria (do 6 nedjelje)*	*Syphilis secundaria*	*Syphilis tertiaria*
FTA-ABS	91%	99,2%	100%
VDL	88%	100%	61-70%
TPHA	72%	100%	100%

LJEČENJE SIFILISA		
Klinički oblik	**Lijek izbora**	**Alternativni lijek**
Stečeni sifilis		
rani stečeni sifilis (prim., sekund., latentni do 2 godine trajanja)	BP-2,4 mil.jedinica i.m. 1 doza PP-600.000 jedinica, 1x d i. m. 10 dana	THH - 500 mg, 4 x d, per os 15 dana E - 500 mg, 4 x d, per os 15 dana
kasni stečeni sifilis latentni - duže od 2 godine, terc. - kasni benigni	PP - 600.000 jedinica, 1 x d, i. m., 15 dana BP - 2,4 mil.jedinica, i. m., 1x n - u toku 3 nedljelje	THH - 500 mg, 4 x d, per os 30 dana E - 500 mg, 4 x d, per os 30 dana
kardivaskularni sifilis, neurosifilis,	PP - 600.000 jedinica, 1 x d, i. m., 20 dana	
sifilis trudnica	BP ili p. p. po istoj semi koja se preporučuje za lječenje drugih pacijenata koji se nalaze u istom stadiju	
Kongentalni sifilis		
rani kongentalni (do 2 god.) sa promjenama u likovoru	KP- 30 MG (50.000 jedinica) kg/tt, podjeljeno u 2 doze, i. m., i. v., 10 dana PP-50 mg (50.000 jedinica) kg/tt, 1 x d, i. m., 10 dana	
rani kongentalni (do 2 god.) bez promjena u likovoru	PP - 50 mg (50.000 jedinica) /kg /tt, 1 x d, i. m., 10 dana PP - 50 MG (50.000 jedinica)/ kg/tt, 1 x d, i. m., 10 dana	
kasni gongentalni (poslije 2 godine)	liječi se kao kasni stečeni sifilis	

KP-kristalni penicilin G *THH-tetraciklin hidrohlorid*
BP-benzatin penicilin G (ekstencilin) *E-eritromicin*
PP-prokain penicilin G (vodeni rastvor) *1 x d-jedanput dnevno*
1 x n-jedanput nedjeljno

ULCUS MOLLE

(s. mekišankr, chancroid, f. chancre mou) je zarazna venerična bolest koju izaziva *Haemophilius ducreyi*. Češće oboljevaju muškarci, ali žene mogu biti asimptomatski prenosioci oboljenja. Recidivi su česti. Nakon inkubacije od 3 do 5 dana (kod žena i nedjeljama) na mjestu inokulacije javlja se najprije makula, već sljedećeg dana pustula čiji pokrov prska nakon par sati i formira se ulkus, čije je dno prekriveno gnojem. Meki šankr, koji se formira 4-5 dan izreckani, krivudavi podrivenih ivica, neravnog dna koji krvari na dodir, a pokriven žuto-sivim gnojem ili nekrotičnim naslagama. Promjene su praćene jakim bolovima, limfadenitisom regionalnim i peradenitisom. Koža koja ih prekriva fluktuira i stvara se fistula kroz koju se eliminiše gnoj.

Predilakciona mjesta:
Muškarac (unutrašnji list prepucijuma, glans, orificijum uretre, sulcus coronarius, frenulum)
Žena (velike usne, vestibulum vagine)

Komplikacije koje mogu da se jave
Balanitis
Fimoza
Ulcus mollae phagadenicum (u slučaju superinfekcije)
Ulcus mixtum (u slučaju istovremne infekcije sa Haemophilius ducreyi i sa Treponema palidum)

Dijagnoza se potvrđuje
Identifikacijom HD u razmazu sekreta
Kultivisanjem
Ito-Reenstierna test
Test autoinokulacije

***Terapija**:*
Ceftriaxon, 250 mg/i.m. u jednoj dozi ili
Azitromicin, 1 g/per os u jednoj dozi ili
Eritromicin caps a 500 mg 4 x dnevno 10 dana

***Alternativna terapija**:*
Amoxicilin, 500 + klavulinska kisalina 125 mg 3 x dnevno, 7 dana
Ciprofloksacina, 500 mg 2 x dnevno, 3 dana

LYMPHOGRANULOMA VENERUM

***(s.lymphogranuloma ingvinale, lymphopathia venera, morbus Nicolas-Favre, climatic bubo, esthiomene)** je sistemna bolest, venerične prirode koju izaziva* **Chlamidia trachomatis (serotipovi L1, L2, L3).** Najčešće se javlja u dobi između 20 i 40 godine života, češće oboljevaju muškaraca. Inkubacija traje od 1 do 3 nedjelje. U kliničkoj slici razlikujemo dva stadija:
Rani stadijum (papula, herpetična vezikula ili rijetko ulceracija koja zarasta u toku 2-3 dana, regionalna limfadenopatija, periadenitis, poremećaj opšteg stanja)

Kasni stadijum (nastaje nakon 3 do 10 godina usljed prelaska upalnih procesa na okolne organe pa nastaju anogenitalne i genitalne lezije)
Sistemske manifestacije se javljaju ***ukoliko dođe do sekundarne bakterijske infekcije****.*
Usljed toksalergijskog djelovanja nastaje erythema nodosum, erythema multiforme ,egzanthema, polimorfna svjetolna erupcija.

Dijagnoza se potvrđuje
Fireovim kožnim testom
Reakcija vezivanja komplementa
Kultivisanjem uzročnika
Mikroskopskim nalazom uzročnika
Terapija:
Doksiciklin, 100 mg 2 x dnevno, per os 21 dan

Alternativna terapija:
Tetraciklin 500 mg/per os, 4 x dnevno 10 dana
Eritromicin, 500 mg/per os, 4 x dnevno 14 dana
Sulfonamid-bactrim 1 gr/per os 4x dnevno 10 dana

Granuloma inguinale (s. granuloma venerum, donovaniasis, donovanosis, granuloma pudendi chronicum) hronična, ulcerozna, destruktivna bolest koja zahvata genitalije i okolnu kožu, koju izaziva Donovania granulomatis(s. Calymmatobacterium granulomatis). Najčešće se javlja u dobi između **20** i **40** godina života,češće oboljevaju muškarci. Inkubacija traje od 1 do 12 sedmica. Primarna lezija u vidu nodusa(granuloma) mekanog bezbolnog, koji ulceriše. Ulcus je oštrih podrivenih ivica, a na dnu meke granulacije koje lako krvare na dodir. Narednih nedjelja javljaju se satelitske ulceracije koje mogu konfluirati međusobno i stvarati ploče koje se šire po površini i dubini.(kod stariji lezija buja granulacijsko tkivo)

Promjene su lokalizovane
Genitalije
Perigenitalno područje
Ingvinalno područje
Perianalno područje
Interglutealni predjeli

Moguće su hematogene metastaze u kosti, zglobove, jetru, pluća i slezenu.

Komplikacije
Elefantijaza genitalija
Infekcija urogenitalnog trakta
Sekundarne anemije
Ca spinocellulare

Dijagnoza se potvrđuje
Nalazom Donovanijevih tijela u lezijama
Bojenje po Giemsa ili Wrighty

Terapija:
Tetraciklin 500 mg 4x dnevno 3-4 nedjelje, per os
Hloramfenikol, 500 mg 3 x dnevno 3-4 nedjelje, per os
Gentamicin, 1 mg/kg/tt, i.v., 2 x dnevno 3-4 nedjelje
Azitromicin, 500 mg 1 x dnevno 7 dana, per os
Doksiciklin, 100mg 2 x dnevno 21 dan, per os
Ceftrakson, 1 gr i.m. ili i.v., dnevno 14 dana.

URETRITIS NON - GONORRHOICA

(s.uretritis simplex, uretritis non specifica, uretritis blenorrhoides)(UNG) *je inflamatorno obljeljenje uretre koje se manifestuje uretralnom sekrecijom.*

Podjela negonoroičnih uretritisa prema uzročniku

Traumatski

Mehanički	udraci i/ili gnječenje u predjelu genitalija, kateterizacija,kamen u uretri
Termički	ispiranje uretre toplim rastvorima,pregled neohlađenim instrumentima
Hemijski	neadekvatna primjena lijekova na liječenje STD,kontraceptiva....

Mikrobni

Bakterijski	Chlamidia trachomatis,streptokoki,corinobakterije,pseudomonas,proteus,E.colli.
Mikroplazmatski	Mycoplasma hominis Ureaplasma urealyticum
Protozoalni	Trihomonas vaginalis
Gljivični	Candida albicans
Virusni	Herpes simplex virus-HSV1 I/ILI HSV2

Alergijski

Medikamentozni	penicilin,streptomicin,PAS,salicilati,antiemetici,aminopirin,izo-niazid, fenoftalen
Nutritivni	ostrige,rakovi,špargle,luk,jagode,limun,..

Simptomatski uretritisi

Uretritis non gonorrhoica je nejčeče oboljenje koje se prenosi seksualnim kontaktom.
Najčešci uzročnici su:
Chlamidia trachomatis (izaziva 30-50% svih UNG)
Ureoplasma trachomatis (izaziva 10-30% svih UNG)

CHLAMIDIA TRACHOMATIS INFEKCIJA

(**CTI**) je oboljenje iz grupe STD koje se kod muškaraca manifestuje negonoroičnim uretritisom, a kod žena mukopurulentnim cervicitisom.(EMP)
Izazivač je *Chlamidia tracomatis* serotipovi D i E.
Muskarci - negonoroični uretritis
Žene - mukopurulentni cervicitis

Nakon inkubacije koja traje 1-3 sedmice kod muškaraca se razivaja uretritis non-gonorrhoica, a kod žena cervitis mucopurulenta
UNG-pojava seroznog ili sluzavobjeličastog ili zamućenog purulentnog sekreta koji se javlja samo u jatarnjim satima, pečenje prilikom mokrenja. EMP-otkriva se prilikom ginekološkog pregleda eritematozan, edematozan cervix uteri, krvari na dodir. CHI može dovesti do komplikacja

Muškarci	**Žene**
Aktivni epididimidis	Salpingitis
Negonokokna oftalmija	Sterilitet
Neonatalna pneumonia	U trudnoći (postpartalni endometritisa)
Uretralne strikture	
Proktitis	

Dijagnoza se potvrđuje
Razmaz uretralnog sekreta (polimorfni leukociti)
Kultivisanje
DIF I i IIF

Terapija:
Doksiciklin, 100 mg 2x dnevno 7 dana, per os, ili
Azitromicin, 1 gr/per os,u jednoj dozi, per os, ili
Oksitetraciklin, 500 mg 4x dnevno,7 dana, per os, ili
Ofloksacin, 200 mg 2x dnevno, 7 dana, per os, ili

Alternativno kod osoba preosjetljivih na tetracikline
Eritromicin 500 mg, 4 x dnevno 7 dana ili
Amoksiciklin, 500 mg 3 x dnevno u toku 7 dana.
Trudnoća sa CTI daje se eritromicin ili amoksiciklin u propisanim dozama.

URETHRITIS MYCOPLASMATICA

Uzročnik *Mycoplasma hominis* i *Ureaplasma urealiticum*. Izazivaju 25% svih uretritisa non gonorrhoica.
Inkubacija prosječno traje 10 dana,ali može potrajati od 2 do 6 sedmica.
Simptomi:pojava slabog ili obilnog sekreta bijelo-žučkaste boje koji može biti sluzav ili gnojav, svrab, pečenje i bol prilikom mokrenja

Dijagnoza se potvrđuje
Posmatranjem uzoraka sekreta uretre, mokraće, brisa ili sekreta genitalija pod faznim kontrasnim mikroskopom. Preparati se boje po Gramu ili Giemsai. Kulitivisanje mikoplazme na posebnim podlogama. Reakcija vezivanja komplementa. Test aglutinacije. Određivanje titra mikoplazmatkih antitijela

Terapija:
Doksiciklin, 100 mg 2x dnevno/per os 7 dana ili
Azitromicin, 1 gr u jednoj dozi, ili
Oksitetraciklin, 500 mg 4x dnevno, 7 dana, ili
Ofloksacin, 200 mg 2 x dnevno, 7 dana, ili
Kod osjetljivosti na tetracikline može se davati:
Eritromicin, 500 mg 4x dne, per os, 7 dana ili
U trudnoći, kada postoji infekcija sa Ureaplasma urealiticum i Mycoplasma hominis daje se eritromicin u gore navedenoj dozi.

TRICHOMONIASIS

Infekcija urogenitalnog trakta protozom *Trichomonas vaginalis*.(TV). 20%-30% žena u reproduktivnom dobu je zaraženo sa TV. Inkubacija traje od 4 do 30 dana.

Simptomi

U toku infektivnih oboljenja	typhus epidemicus, sepsis, influenca, malaria, parotits epidemica, scarlatina, variloa, varicella,uz druge STD: syphlis, ulcus molle, condylomata acuminata
U toku drugih kožnih oboljenja	tbc, pemfigus vulgaris, lichen ruber planus, erythema
Kod anomalija uretre	multiforme, maligni i benigni tumori, sy. Reiter strikture i divertikuli

Žena (pojava žućkasto-zelenkastog pjenušavog sekreta neprijatnog mirisa, svrab, pečenje i/ili bolovima u predjelu vulve, perineuma, vagine i uretre, disparenuija i disurija)
Muškarac (slabije izraženi, pjenušavi, gnojni sekret iz uretre, smetnje prilikom mokrenja, blaga uretralna iritacija i vlaženje na ureatralnom meatusu)

Komplikacije
Žene (bartolinitis, cistitis)
Muškarci (epididimidis, prostatits)

Dijagnoza se potvrđuje
Uzorak za otkrivanje uzročnika uzima se iz vaginalnog ili uretralnog sekreta ili sedimenta urina. Nativni preparat (na tamnom polju). Kultivisanje.

Terapija
Žene (per os i lokalna th)
Muškaraca (per os)
Preporuka za liječenje
Metronidazol 250 mg 3x dnevno, per os, 7 dana (poslije jela)
„Minutni tretman“ sprovodi se davanjem 2 gr metronidazola u jednoj dozi.
Metronidazol je kontraindikovan u trudnoci, te se za trudnice savjetuje davanje lokalne terapije klotrimazolaom u dozi od 100mg, vaginalno, pred spavanje u toku 7 dana.

HERPES GENITALIS

(*s. herpes simplex genitalis, herpes progenitalis*)
Hronično, progredijentno ,recidivantno oboljenje genitalija izazvano Herpes simplex virusom (HSV). HSV infekcija se prenosi direktnim kontaktom ili kapljičnim putem. HSV virus je iz grupe DNK virusa.
Utvrđene su dvije antigene vrste HSV

- HSV-1 udružen sa orofacijalnim infekcijama (HS labijalis, HS facijalis, HS buccalis)
- HSV-2 infekcija na genitalijama i gluteusima (HS genitalis, HS glutealis)

Prvu inicijalnu infekciju genitalija može izazvati HSV-1 ili HSV-2 (serološki se mogu dokazati protiv HSV-1, a kod 10-30% pacijenata i antitijela HSV-2). Asimptomatski preonosioci HSV (potvrđeno pronalaskom HSV u pljuvačci, cervikalnom i seminalnom sekretu) značajni su za prenošenje infekcije seksualnim putem. Genitalna HSV-1 infekcija moze da se prenese orogenitalnim seksom. Recidivantni HG može da se ljavlja mjesecima i godinama poslije djelovanja provocirajućih faktora kao sto su ultra ljubičasti zraci, povišena tjelesna temperatura, emocijalni stres, toplota, menstruacija itd. *Inkubacija traje* ***od 2 do 21 dan.***

Primarni inicijalni HG
Sistemni simptomi: groznica, glavobolja, bolovi u mišićima i opšta slabost. Lokalni simptomi: bol, svrab, pečenje prilikom mokrenja, bolovi u ingvinalnim limfnim čvorovima. Primarne lezije su bilateralne, lokalizovane na spoljašnim genitalijama u vidu grupa papula, vezikula ispunjenih bistrom tekućinom, potom se javljaju pustule čiji pokrov puca pa se javljaju erozije. Kod žena sa primarnim, inicijalnim HG istovremeno se razvijaju i simptomi HSV cervicitisa(cerviks uterusa eritematozan, sa ekstenzivnim ulceracijama, purulentan vaginalni sekret)

Recidivantni HG
Prvi recidiv se obično javlja poslije 4 mjeseca poslije inicijalne infekcije, a kasnije novi recidivi nastaju nakon 6-8 nedjelja.
Vrijeme javljanja i broj recidiva varira od pacijenta do pacijenta.
Genitalna HSV infekcija može da se manifestuje recidivantnim HSV cervicitisom,HSV uretritisom ili HSV proctitisom i to samostalno bez zahvaćenosti spoljašnji genitalija.

Dijagnoza se potvrđuje
Histopatoloski (nalaz intraepidermalne vezikule, balonskske ili retkularne degenracije i akanotolitičih epidermalnih ćelija koje imaju veći broj jedara i/ili tipična eozinofilna inkluziona tijela)
Citodijagnostički (Tzankov test-dokaz brojnih akantolitičkih ćelija, sa jednim ili više jedara)
Elektromikroskopski
Identifikacijom virusa (kultivacija ili DIF)

Terapija

Preporuka za liječenje primarnog herpes genitalisa
Aciklovir, 200 mg 5x dnevno, 7-10 dana, per os, ili
Aciklovir, 400 mg 3 x dnevno, 7-10 dana, per os, ili
Valaciklovir, 500 mg 2x dnevno, 7-10 dana, per os, ili
Famciklovir, 125 mg 2 x dnevno, 7-10 dana, per os

Preporuka za liječenje recidivantnog herpes genitalisa
Aciklovir, 200 mg 5 x dnevno, 5 dana, per os, ili
Aciklovir, 400 mg 3 x dnevno, 5 dana, per os, ili
Valciklovir, 5oo mg 2 x dnevno 5 dana, per os, ili
Famcilovir, 125 mg 2 x dnevno, 5 dana, per os

Literatura:

1. Dermatovenerologija sa propeuditikom, Bosiljka M.Lalević-Vasić,Ljiljana M.Medenica, Miloš M.Nikolić, Beograd 2008
2. Dermatovenerologija, Prof. Dr. Ivan Dobrić i suradnici, 2005
3. Dermatoligija, Prof.dr. Đorđije Karadaglić, 2000
4. /www.javno.com/hr.
5. /www.gyn.hr./
6. /www.hzjz.hr./školska/hpv.htm.
7. /www.stamper.hr./
8. /www.cybermed.hr

IZVJEŠTAJ IZ KIELA – 114. SKUPŠTINA LJEKARSKE KOMORE REPUBLIKE NJEMAČKE (Od 30.05.-03.06.2011.godine)

Impresivnom trodnevnom skupu 114.-te Skupštne Ljekarske komore Njemačke na kojem je bilo preko 1100 ljekara prisustvova sam po drugi put. Ovaj put to je bilo u Kiel-u, gdje sam bio gost pokrajinske Ljekarske komore Schleswig-Holstein. Ova Komora je jedna od 17 pokrajinskih Komora koje čine Ljekasku komoru Njemačke.

Ponovo sam došao da učim o radu i ciljevima postojanje prve i najstarije Ljekaske komore na svijetu koja postoji od 1871. godine. Spektar različitih tema vezanih za naš esnaf odvijao se u 2 odvojene sesije (u kompelksu zdanja „Arena“ koje broji 14.000 mjesta (hram njemačkog rukometa – višestrukog europskog prvaka Kiel-a). Uz brojne teme vezane za medicinsku etiku i etičnost mediciskih tretmana u skladu sa pravima i dostojanstvom pacijenta, uticaja katoličkog svjetonazora i indikacija za abortus, značaja i prakse solidarnosti između medicinskih usluga, promjene demografske strukture stanovništva, razvoja palijativne njege, nadriljekarstvu, potrebe za fleksibilošću zdravstvenog sistema itd.; ovaj put 2 teme su posebno zaokupile moju pažnju (ali i pažnju drugih gostiju) : evaluacija trogodišnje primjene Zakona o pravima pacijenata (Njemačka je prva počele sa primjenom ovog Zakona u Europi) i evaluacija izbora ljekara porodične medicine.

Nakon višesatne, na momente burne rasprave, potkrepljene brojnim primjerima, došlo se do zaključka da je trogodišnja primjena Zakona o pravima pacijenata unijela više konfuzije nego koristi, kako pacijenetima, tako i ljekarima. Ni država ni zdravstveni sistem nisu profitirali od primjene ovog Zakona. Jedino što se razvilo je sektor brojnih NVO-ja Udruženja pacijenata. Naime, Zakon je više destabilizovao zdavstveni sistem i opteretio ga brojim administrativnim i pravnim procedurama. Interesantno je bilo izlaganje predsjednika Ljekarske komore Švicarske koja raspolaže jednim od najboljih i najsofisticiranijih zdravstvenih sistema na svijetu. Ova razvijena i bogata zamlja niti ima, niti ni na pamet pada da uvedu (kako reče švicarski predjsednik) ovakav Zakon u svoju zdravstvenu legistlativu, a koji je pokazao loše rezultate. Možda bi ovo opažanje švicarske Ljekarske komore i ovakvi rezlutati trogodišnje primjene ovog Zakona u Njemačkoj , bilo od koristi i nama u BiH da „ne trčimo pred rudu“, već da dobro razmislimo o svemu...

Ni slobodan izbor ljekara porodične medicine nije se pokazao kao pretjerano djelotvoran u Republici Njemačkoj. Pitanja broja i distribucije ordinacija i ambulanti, njihove opremljenosti i standarda, realnih potreba stanovništva i prava pacijenata na slobodan izbor porodičnog ljekara, dovelo je do brojnih problema u zdravstvenom sektoru ove velike zemlje. Navedeni su pozitivni, ali i negativni detalji i odlučeno da Komora podrži samo ona pozitivna dešavanja, ta da se dalji razvoj u ovoj oblasti izbora porodičnog ljekara dešava samo u tom smijeru...

Jednosatni prostor na ovom velikom događaju pružen je situaciji u BiH, tj. problemima unutar Federacije BiH (kantonalne podjele). U Kiel-u su uz mene bili prisutni i predsjednik Ljekarske komore KS i predstavnik Ljekarske komore RS-a. Moram napomenuti da sam na ovaj sastanak donio pismo federalnog Ministra zdravstva prof. Dr. R Mesihovića koji me je ovlastio da predstavljam i buduću Federalnu ljekarsku komoru. Nemačka Ljekarska komora će i dalje podržavati nastanak jedne Ljekarske komore na nivou države Bosne i Hercegovine, a tome mora predhoditi formiranje Ljekarske komore Federacije koja bi sa Ljekarskom komorom RS napravila takvo krovno komorno tijelo BiH. I ovaj put prijateljska Ljekarska komore Republike Njemačke platila je sve troškove (sem troškova prevoza) za svoje goste iz BiH.

Zadnji dan Skupštine održani su izvori za funkcije i organe Njemačke komore. U impresivnom i nadahnutom govoru predsjednik Ljekarske komore Njemačke prof. J.-D. Hoppe nakon 24 godine (1 podpredsjednički i 5 uzastopnih predsjedničkih mandata) povukao se sa mjesta predsjednika njemačke Ljekarske komore, a na njegovo mjesto je izabran dr. Montgomery jedan od ranijih podpredsjednika Komore.

Prije 20 dana na adresu naše Komore stiglo je saopštenje iz Ljekarske komore Njemačke da je prof. Jörg-Dietrich Hope, taj tihi i fini čovjek, na žalost, preminuo.

ODRŽAN 18 SIMPOZIJ LJEKARSKIH KOMORA CENTRALNE I JUGOISTOČNE EVROPE

Od 29.septembra do 1.oktobra 2011.godine u hotelu NOVOTEL KRAKOV CENTRUM u Krakovu održan je 18 Simpozij ljekarskih komora Centralne i Jugoistočne Evrope.

Svoje učešće na ovom Simpoziju uzeli su predstavnici 11 zemalja: Albanije, Austrije, Bosne i Hercegovine, Hrvatske, Češke Republike, Njemačke, Mađarske, Makedonije, Rumunije, Srbije i domaćina, Poljske.

Simpozij je otvorio i prisutne pozdravio Mr Marek Ševčinski, a riječi dobrodošlice prisutnima uputio je i Dr Januz Legutko iz Komore regije Krakov.

Uvodno izlaganje i osvrt na ovaj Simpozij i njegovo značenje i rad iznio je Dr Konstanti Redživil predsjednik Komiteta evropskih ljekara.

Ovogodišnji Simpozij bazirao se na predstavljanju svih komora, njihovom radu, problemima i težnji uvezivanja svih komora u jedinstvenu organizaciju.

Prvi je svoju Komoru prezentovao predstavnik Albanske ljekarske komore dr Fatmir Brahinaj. Ljekarsku komoru Austrije predstavio je Dr Rainer Bretenhaler.

Ljekarsku komoru ZE-DO kantona, inače jedinog predstavnika na ovom Simpoziju iz BiH, predstavila je Dr Elvira Ljevaković, rekavši da je stanje u pogledu ljekarskih komora u BiH složeno, Republika Srpska ima jednu Komoru, dok Federacija BiH ima više kantonalnih komora, koje se još nisu ujedinile u jedinstvenu komoru.

Napori se čine u tom pogledu i upravo Ljekarska komora ZE-DO kantona je pokretač i inicijator osnivanja Federalne komore, odnosno državne Komore.

Ljekarsku komoru Hrvatske na Simpoziju predstavljao je Prof.dr Hrvoje Minigo, rekavši da je Liječnička komora Hrvatske u zadnje dvije godine dosta uradila na sopstvenoj afirmaciji, pohvalivši se novim prostorijama odnosno zgradom koja je u njihovom vlasništvu.

Jako interesantna je bila prezentacija Ljekarske komore Češke od strane Dr Zdenka Mrozeka koji je istakao da su ljekari morali svoja prava u zadnje dvije godine zbog malih plata tražiti na jedan interesantan način. Naime, da bi privukli pozornost javnosti i vlasti na kolima hitne medicinske pomoći ispisali su parolu koja je kasnije urodila plodom.

Parola NAŠ EGZODUS-VAŠ EGZITUS zabrinula je vodeće ljude Države, te su im plate, koje su inače bile u prosjeku 300 Eura, poslije ovih upozorenja znatno povećane.

I pored toga istakao je Dr Mrozek u zadnje dvije godine zemlju je napustilo oko 2000 ljekara koji su nezadovoljni statusom u društvu otišli potražiti bolje uslove u mnogim susjednim državama okruženja.

Ispred Ljekarske Komore Njemačke prisutnima se obratio Dr Klaus Diter. Govoreći o stanju u pomenutoj Komori saopštio je da su dobili novog predsjednika Dr Franka Urliha Montgomerija.

Dr Ištvan Eger ispred Ljekarske Komore Mađarske istakao je jedan od gorućih problema u zdravstvu u Mađarskoj-male plate zaposlenika-u prosjeku 300 Eura, što dodatno usložnjava rad ljekara u toj zemlji.

Ljekarsku komoru Makedonije predstavljao je Dr Vladimir Borozanov vidno ljutit zbog propusta organizatora koji nisu mogli obezbjediti državnu zastavu Makedonije za ovaj Simpozij. Istakao je da je Ljekarska komora Makedonije jako puno uradila u pogledu jedinstva i funkcionisanja jedinstvene Komore Makedonije.

Izjava

o sadašnjem i budućem statusu profesionalnog samoupravljanja ljekara

Usvojeno u Krakovu, 1. oktobra 2011. god

na

18. simpozijumu Ljekarskih komora srednje i istočne Europe

Obzirom na

- Memorandum iz Česky Krumlov o Javnim funkcijama i profesionalnom zastupanju komora ljekara (i stomatologa)

Imajući u vidu:

- Uslove medicinske stručne prakse koji su se u Europi mijenjali tokom protekle decenije (uključujući i veću migraciju ljekara u okviru proširene Europske unije, nedostatka ljekara u nekim europskim zemljama i nove regulative o radnom vremenu);
- Stalni, brzi razvoj medicinskog znanja i tehnologije koja zahtijeva da ljekari posvećuju više pažnje njihovom stručnom usavršavanju (specijalističkoj obuci, stalnom stručnom usavršavanju/stalnoj medicinskoj edukaciji);
- Sve veća očekivanja europske populacije za brzi pristup većem obimu visoko kvalitetnih zdravstvenih usluga
- Povećani uticaj ekonomskih snaga na zdravstveni sektor
- Sve veći pritisak na ljekare da usklade svoje aktivnosti u medicini sa politikom koju uvode upravitelji zdravstvenog sistema i brojne „treće strane".

Predstavnici ljekarskih komora srednje i istočne Europe okupljeni u Krakovu usvojili su sljedeću izjavu:

Godine 2000. predstavnici ljekarskih komora na sastanku u Česky Krumlov usvojili su memorandum kojim se utvrđuju zadaci i dužnosti ljekarskih komora kao organizacija profesionalnog samoupravljanja. Zapravo, predstavnici medicinske struke su naglasili da ljekarske komore imaju odgovornost ne samo prema svojim članovima, nego i prema javnosti. Uloga komora nije ograničena samo na predstavljanje interesa ljekara, nego i prelazi te okvire. Komore jesu i treba da budu odgovorne za regulisanje i nadgledanje obavljanja medicnske struke kako bi se osigurala visoko kvalitetna zdravstvena njega.

Nedavno je bilo pokušaja u Europi da se ograniči neovisnost ljekarskih komora ili da se profesionalne regulatorne funkcije prenesu na državne adminstrativne agencije, i to se u nekim zemljama zaista desilo. Često se tvrdi da komore predstavljaju prepreku slobodnom tržištu i da su smetnja konkurenciji.

Obzirom da je opšteprihvaćeno da bi zdravstvene usluge trebale biti regulisane na određeni način, treba naglasiti da profesiolano samoupravljanje ni u kom slučaju ne predstavlja prepreku ili ograničenje razvoju privrednih aktivnosti. Upravo suprotno, organizacije profesionalnog samoupravljanja su garancija da oni koji obavljaju određenu profesiju poštuju etičke principe i profesionalne standarde.

Organizacije profesionalnog samoupravljanja, koje rade u okviru državnih i europskih zakonskih regulativa, pokazale su se kao efikasnije i stručnije nego državne vlasti u vršenju svih regulatornih funkcija. Istovremeno, organizacije profesionalnog samoupravljanja zastupaju i brane opravdane interese svojih članova, te su stoga optimačan način obavljanja liberalnih profesija.

Imajući u vidu značaj gore navedenih stavova za budućnost medicniskih profesija i kvalitet zdravstvenih usluga, potpisnice ovog dokumenta podstiču zdravstvene radnike, zakonodavce i administratore da rade zajedno i da podržavaju, unapređuju i proširuju ulogu profesionalne samouprave u obezbjeđivanju visoko kvalitetne, dostupne zdravstvene zaštite pacijentima u Europi. Potpisnice se takođe slažu da pružaju međusobnu podršku u slučaju da se pokuša ograničiti neovisnost ljekarskih komora ili prenos regulatornih funkcija na državne administrativne agencije.

Delegaciju Komore Rumunije predstavio je Dr Konstantin Karstea i Dr Vlad Tica koji su težište svog izlaganja dali primarnoj zdravstvenoj zaštiti u ulozi funkcionisanja zdravstva putem primarne zdravstvene zaštite. Komoru Srbije predstavljala je Dr Tatjana Radosavljević, rekavši da izneseni problemi u pogledu rada i funkcionisana komora nisu mimoišli i Komoru Srbije, ali ih je sve manje.

Osvrnuvši se na rad Poljske komore Dr Konstanti Redživil upoznao je prisutne da i pored 23 regionalne Komore i jednom Vojnom/državnom/Komora radi bez većih problema.

Dr Domen Podnar prisutnima je prezentirao temu: Njemačka medicinska asocijacija -pozicija u pogledu budućnosti Simpozija.

U svom izlaganju pored rada svoje Komore istakao je rad Komore ZE-DO kantona kao svijetli primjer pozitivnog, odnosno uspješnog rada i funkcionisanja Komora.

Dr Ramin Parsa-Parsi govorio je o ciljevima i aktivnostima savjetavanja nakon čega je otvorena rasprava o istom. Specijalističke obuke u Poljskoj-inicijativa za Evropu bila je tema Simpozija koju je prezentirao Dr Krajevski iz Poljske. Nakon završenih sesija pristupilo se potpisivanju IZJAVE o sadašnjosti i budućnosti statusa profesionalne samouprave ljekara.

Ispred Ljekarske Komore ZE-DO Kantona ovu izjavu potpisala je Dr Elvira Ljevaković, predsjednica IO Ljekarske komore ZE-DO kantona. Da bi boravak delegacija Komora na ovom Simpoziju bio potpun pobrinula se Ljekarska komora Poljske koja je sve učesnike počastila prelijepim izletima i obilasku Krakova.

Izvještaj pripremio:
Prim.dr HUNDUR H.SAMIR, spec.pedodont,
član delegacije Ljekarske komore ZE-DO kantona na ovom Simpoziju

Signatories:

For the Order of Physicians of Albania

For the German Medical Association

For the Austrian Medical Chamber

For the Hungarian Medical Chamber

For the Medical Chamber of Zenica-Doboj Canton

For the Medical Chamber of Macedonia

For the Croatian Medical Chamber

For the Romanian College of Physicians

For the Czech Medical Chamber

For the Serbian Medical Chamber

For the Polish Chamber of Physicians and Dentists

FORMIRANJE LJEKARSKE KOMORE FEDERACIJE BOSNE I HERCEGOVINE

Dugo su trajali pokušaji da se formira Ljekarska komora Federacije Bosne i Hercegovine. Inicijator ove ideje bila je Ljekarska komora ZDK-a. Primjetilo se da male, sitne i slabe kantonalne ljekarske komore unutar Federacije BiH moraju dobiti snažniji međukomorni organizam koji bi objedinio zajedničke interese postojećih kantonalnih komora i predstavljao ih i štitio na federalnom nivou. Kolege iz Republike Srpske također su pokazivale, interes za nastanak Federalna ljekarske komore, kako bi Federalna komora i Komora ljekara Republike Srpske stvorile krovnu Komoru na nivou Bosne i Hecegovine, jer Unija europskih komora i Svjetska medicinska Asocijacija (WMA) priznaju samo jednog predstavnika ispred BiH. Ali problemi između ljekarskih komora unutar Federacije BiH, zasnovani prvenstveno na nepovjerenju među komorama, i nedosljednosti u ponašanju pojedinih kantonalnih komora (o kojima ovom prilikom svakako neću pisati), osnovna su kočnica u ovom procesu...

Prvi sastanak ovakve vrste održan je 23.11.2006 godine u Zenici i pokazao je zajednički interes svih predstavnika kantonalnih ljekarskih komora koji su bili prisutni na tom sastanku. Svaki dalji sastanak predstavnika komora, koji je slijedio po tom pitanju, sve nas je više udaljavao od osnovne ideje sa kojom smo započeli. Svako naredno sučeljavanje pokazivalo je svu snagu nejedinstva ljekarskog korpusa u Federaciji, što je najviše štete nanosilo nama samima. Na ruku ovome je išao i tadašnji Zakon o zdravstvenoj zaštiti koji nije predviđao Federalnu ljekarsku komoru, već samo „.. fakultativnu mogućnost usjedinjavanja postojećih kantonalnih komora do nivoa Federacije“ što je unosilo samo dodatnu konfuziju i nepovjerenje. Vremenom, ove aktivnosti oko formiranja federalnog komornog organa su zamrle...

Novi Zakon o zdravstevoj zaštiti iz augusta mjeseca 2010. godine predviđa obligatno postojanje Ljekarske

komore Federacije BiH. U dijelu Zakona koji govori o Komorama u članu 220. stoji: „Radi očuvanja i zaštite interesa svoje profesije, zadovoljavanja svojih stručnih i ličnih potreba, obezbjeđivanja uslova za organizovan nastup zdravstvenih radnika istih profesionalnih grupa, kao i zaštite zdravlja građana, zdravstveni radnici zavisno od stručnog naziva obavezno se udružuju u komore kao strukovna udruženja.“ Međutim, tadašnji Ministar zdravlja kroz članove 220.-224. ne daje previše ovlasti ni postojećim kantonalnim, ni budućoj Federalnoj komori i stavlja komore pod kontrolu kantonalnih, odnosno Federalnog ministarstva (?!). Tako politika direktno kontroliše struku (umjesto da je obratno). To dodatno demotiviše postojeće kantonalne komore da formiraju Federalnu komoru.

Prekretnica se dešava dolaskom novog Federalnog ministra zdravstva – prof. Dr. R. Mesihovića, odnosno njegovom posjetom Zenici, gdje je bio gost kantonalne Ministrice zdravlja prim.Mr.sci.dr. Senke Balorde. Tom prilikom došlo je do kontakta i razgovora između mene i novog Federalnog ministra po pitanju Zakona i komora. Ohrabrujuće je što se Ministar u tom razgovoru izjasnio o potrebi „dominacije struke“ nad politikom i obećao da će kroz amandmansko djelovanje u Federalnom parlamentu postupno vršiti korekcije postojećeg Zakona u smislu jačanja zakonskih ingerencija komora, što bi proizvelo njihov snažniji uticaj u sferi zdravstva, a što je i normalna situacija u zemljama EU (iskustva njemačke Ljekarske komore !). To me je pokrenula da, uz saglasnost Ministra, ponovo započnem proces nastanka Ljekarske komore Federacije BiH. Na 114.-toj Skupštini Ljeakarske komore nosio sam pismo kojim me je Ministar Mesihović ovlastio da njemačke kolege obavijestim o skorom nastanku Federalne ljekarske komore.

Kao koordinator projekta nastanka Ljekarske komore Federacije BiH (ovlašten od strane federalnog Ministra) počeo sam svoj posao od ranijih iskustava i zaključaka sa ranijih sastanaka kantonalnih komora, jer nisam želio (a niti sami mogao) odbaciti sve ono što je ranije urađeno na ovom projektu od 2006. godine pa

do sada, a što smatram korisnim i što se kroz brojne diskusije pokazalo kao zajedničko za sve kantonalne/ županijske Komore.

Poštujući zakonsku regulativu i ne narušavajući značaj, integritet i neovisnost postojećih kantonalnih/županijskih komora, i dao akcenat radu buduće Ljekarske/Liječničke komore Federacije BiH na zajedničkim interesima postojećh kantonalnih/županijskih komora. Isto tako, kantonalnim komorama koje iz bilo kojih razloga ne žele za sada da uđu u sastav Ljekarske komore Federacije BiH i koje još nisu ni formirane, obezbjedio sam i ostavio prostor koji će im omogućiti, da kasnije zauzmu svoje mjesto u Fedaralnoj komori u svim tijelima i organima buduće Ljekarske komore Federacije BiH u gabaritima koje ove komore imaju. To sam regulisao Statutom buduće Federalne komore.

Kada se posao na cijelokupnom projektu zvanom Federalna ljekarska komora privodio kraju, opet su se pojavili disonatni komentari pojedinih komora. Čini se da strah od majorizacije, strah od gubitka ingerencija kantonalnih komora i strah od gubitka neovisnost kantonalih komora po formiranju Federalne, još povremeno postoji.

I konačno, dana 14.01.2012. godine šest Komora sa teritorije Federacije (KS, TK, PK, ZDK, USK i SBK) osnovali su Ljekarsku/Liječničku komoru Federacije Bosne i Hercegovine. Za prvog predsjednika izabran je prim. dr. Harun Drljević - dosadašnji predsjednik Ljekarske komore ZDK. Ovo je ujedno i veliko priznanje cjelokupnom ljekarskom korpusu ZDK koji bio jedan od inicijatora ovog projekta i koji je finalizirao isti u ime dobrobiti svih naših kolega u Federaciji BiH...

Zamjenice predsjednika Ljekarske komore Federacije BiH su : Dramac Vesna, Ljekarska komora SBK-a i Viteškić Smiljana, Ljekarska komora SK-a.

Predsjednik Skupštine Ljekarske komore Federacije BiH je Rahimić Hidajet, Ljekarska komora TK-a a za zamjenice: Ivanović-Kaurin Vlasta, Ljekarska komora SBK-a i Salcer-Šunjić Lidija, Ljekarska komora SK-a.

U **Izvršni odbor** Ljekarske komore Federacije BiH izabrani su:

1. Stevanović Dragan LJK SK
2. Huseinagić Haris LJK TK
3. Jelić Ante LJK ZDK
4. Džanović Sabrija LJK GPK
5. Kadić Fehim LJK USK
6. Delić Nenad LJK SBK

U **Nadzorni odbor** Ljekarske komore Federacije BiH izabrani su:

1. Suljić Enra LJK SK
2. Ljuca Dženita LJK TK
3. Pepić-Kapidžić Edina LJK ZDK
4. Hadžiahmetović Rabina LJK GPK
5. Purić Mirsad LJK USK
6. Jareb Hasib LJK SBK

OPSTIPACIJA – PROBLEM NAŠE CIVILIZACIJE

Zatvor je čest problem savremenog čovjeka i uopšteno govoreći predstavlja civilizacijski problem sa većom učestalošću pojavljivanja u zemljama visokog socioekonomskog standarda. Od zatvora češće pate žene, a učestalost se u opštoj populaciji povećava sa starosnom dobi.

Pod opstipacijom se označava stanje neredovnog pražnjenja crijeva ili pojavu oskudne, tvrde ili suhe stolice uzpojavu bolnog naprezanja pri pokušaju pražnjenja crijeva. Pri tom se često javljaju nelagoda i pritisak u stomaku. Uobičajeni naziv za opstipaciju je zatvor. Zatvor može biti prolazan i tada je najčešće uzrokovan određenim pojavama ili u pojedinim specifičnim životnim situacijama (npr. putovanje, odlazak na more, prejedanje za vrijeme praznika i sl.). Kod nekih ljudi problem zatvora je hronična pojava i osim zbog bolesti kada je sekundarna pojava, najčešće nastaje zbog dugogodišnjeg nezdravog načina života, prije svega zbog konzumiranja brze hrane, preskakanja obroka, konzumiranja alkohola, kofeinskih napitaka te gaziranih pića, a često je posljedica sjedalnog načina života sa premalo fizičke aktivnosti.

U doba jeseni i zime u skladu sa promjenama koje se dešavaju u prirodi, usporavaju se i metabolički procesi u našem organizmu. U ovom periodu godine se i slabije krećemo, a sve više vremena provodimo fizički slabo ili potpuno neaktivni što također doprinosi usporenju probave i može biti jedan od razloga nastanka problema zatvora tj. izostanka stolice. Problemi sa zatvorom se često javljaju u doba praznika obzirom da su praznični dani uvijek povezani sa trpezom bogatom suhom hranom, kolačima, konzumiranjem alkoholnih pića, te dužim sjedeljkama koje su praćene višestukim punjenjem tanjira.

Zatvor može biti akutan ili hroničan. Kada simptomi traju duže od 6 sedmica neprekidno, govorimo o hroničnoj opstipaciji. Hronična opstipacija može trajati godinama. Osobe koje pate od zatvora često se osjećaju umorno i općenito loše jer se organizam u nedovoljnoj mjeri oslobađa štetih i neupotrebljivih tvari iz crijevnog sadržaja koji se ne izbacuje.

U okviru liječenja, na prvom mjestu treba preporučiti prehranu koja sadrži neprobavljiva vlakna uz adektavan dnevni unos tekućine te poticati fizičku aktivnost i defekaciju (pražnjenje crijevnog sadržaja) pri pojavi prirodnog nagona na stolicu.

Većina ljudi tokom života iskusi blaži oblik zatvora. Naročito su podložne starije osobe zbor slabe fizičke pokretljivosti i sjedalačkog načina života u toj životnoj dobi. Starije osobe također često uzimaju veliki broj lijekova od kojih neki mogu uzrokovati rjeđe pražnjenje crijeva te pojavu zatvora, pa stoga uzimaju sredstva za čišćenje crijeva. U najvećem broju slučajeva građani ove lijekove uzimaju sami u okviru samoliječenja. Vrlo često kod ovih ljudi postoji preopkupacija sopstvenim crijevima zbog dugotrajnog nerješivog problema zatvora. Možemo reći da često postoji i navika primjene laksativnih sredstava iz grupe nadražajnih laksativa, koja je prvobitno samo psihička ali se s vremenom može razviti i prava fizička ovisnost na primjenu nadražajnih laksativa. Ne tako rijetko dešava se da građani na vlastitu inicijativu, bez konsultacije sa farmaceutom, nekritično povećavaju dozu čime se još više povećava rizik od pojave ovisnosti što je naročito problem kod starijih ljudi.

Potrebno je više pažnje obratiti na edukaciju građana o mjerama samopomoći kad je upitanju problem zatvora, te o pravilnoj upotrebi laksativa naročito kod starijih osoba uz napomenu da sa velikim oprezom primjenjuju nadražajne laksative od kojih može biti više štete nego koristi naročito kada se uzimaju nekritično i bez opravdanog razloga.

U našim apotekama, odnedavno je prisutan novi laksativ iz grupe omekšivača stolice pod nazivom Laxen. Aktivna komponenta Laxena, dokusat natrij, miješa se sa crijevnim sadržajem sprečavajući gubitak vode iz stolice tako što smanjuje površinsku napetost vode na površini fekalnih masa. Na taj način Laxen omekšava tvrdu i suhu stolicu, olakšava i smanjuje naprezanje pri pražnjenju crijeva, te spriječava nastajanje tvrde stolice kod hemoroida. Ne izaziva grčeve niti ovisnost koja se razvija kod nadražajnih laksativa koji ukoliko se često i nekontrolisano uzimaju mogu za posljedicu imati nastanak "sindroma lijenih crijeva". Također pri produženom uzimanju ne uzrokuju oštećenja debelog crijeva kao što može biti slučaj kod nadražajnih laksativa. Primjenju se komforno uvečer, sa očekivanim efektom ujutro sljedećeg dana. Namijenjen je za primjenu kod odraslih i djece starije od 12 godina, a prilagođen je za primjenu i kod osoba sa šećernom bolešću.

Bosnalijek d.d

Domaći marketing i prodaja

Stručni tim za medicinsku podršku